4. Ankyra Dermatoloji Sempozyumu

13 - 16 KASIM 2025

ETHNO
BELEK
ANTALYA

www.ankyradermatoloji.com

Bildiri Özetleri Kitabı

KURULLAR

Sempozyum Başkanı

Dr. Selda Pelin Kartal

Sekretarya

Dr. Bengü Çevirgen Cemil

Dr. Hatice Ataş

Bilimsel Kurul

Dr. Ahmet Akgül

Dr. Bengü Botsalı

Dr. Bengü Çevirgen Cemil

Dr. Bilal Doğan

Dr. Burhan Engin

Dr. Çağatay Sürav

Dr. Efsun Tanaçan

Dr. Emel Erdal

Dr. Fatmanur Hacınecipoğlu

Dr. Filiz Canpolat

Dr. Gamze Taş Aygar

Dr. Gökçen Çelik

Dr. Hatice Ataş

Dr. Havva Kaya Akış

Dr. Işıl Kurmuş

Dr. Nida Kaçar

Dr. Selda Pelin Kartal

Dr. Server Serdaroğlu

Dr. Tunahan İnan

Dr. Yalçın Tüzün

Dr. Zekayi Kutlubay

*Alfabetik olarak sıralanmıştır.

4. Ankyra Dermatoloji Sempozyumu

13 - 16 KASIM 2025

ETHNO BELEK - ANTALYA

Sözel Bildiriler

SS-1

MULTİPLE KUTANÖZ GLOMANGİOMALAR: NADİR BİR OLGU SUNUMU

Ceren Çetin[1], Gülhan Aksoy Saraç[1], Olcay Atılgan[1], Nuran Süngü[2], Janset Doğan[2]

[1]Ankara Bilkent Şehir Hastanesi, Deri ve Zührevi Hastalıkları Kliniği, Ankara
[2]Ankara Bilkent Şehir Hastanesi, Tıbbi Patoloji, Ankara

Giriş: Glomus tümörleri, deride ısı düzenlemesi ve kan akışının kontrolünde görev alan, özel bir nöromiyoarteriyel yapı olan glomus cisimciğinden köken alan, nadir görülen benign neoplazmlardır. Tüm yumuşak doku tümörlerinin %2'sinden azını oluştururlar ve en sık olarak glomus cisimciklerinin bol bulunduğu parmaklarda, özellikle de tırnak plağının altında yerleşirler. Klasik klinik tablo; şiddetli lokalize ağrı, noktasal hassasiyet ve soğuğa karşı aşırı duyarlılık ile karakterizedir. Glomus tümörleri en sık kadın hastaların elinde görülse de, erkeklerde de ortaya çıkabilir ve ekstradijital bölgelerde (kollar, bacaklar veya gövde) de görülebilir. Ekstradijital glomus tümörler nadir görülür ve atipik lokalizasyonları ile bazı olgularda soğuk hassasiyetinin olmaması, tanıda güçlük yaratabilir. Klinik olarak bu lezyonlar, küçük, sert, mavimsi veya pembemsi nodüller ile karakterizedir ve belirgin rahatsızlığa neden olabilir. Dermoskopide, çevresinde beyazımsı halo bulunan homojen morumsu alan izlenir. Manyetik rezonans görüntüleme (MRG) veya ultrasonografi gibi görüntüleme yöntemleri, lezyonun saptanmasına ve kemik tutulumunun değerlendirilmesine yardımcı olabilir.Histolojik olarak glomus tümörleri, uniform glomus hücrelerinden oluşan, kapsülsüz, vaskülarize neoplazmlardır ve solid glomus tümörü, glomangioma ve glomangiomyoma olarak alt gruplara ayrılabilir.Vakaların büyük çoğunluğu benign olmakla birlikte, glomangiosarkom olarak bilinen nadir malign varyantlar da bildirilmiştir. Tam cerrahi eksizyon, tercih edilen tedavi yöntemidir ve genellikle küratiftir; nüks ise nadirdir. Ekstradijital tutulumların farkında olunması önemlidir, çünkü tanının gecikmesi yaygın olup bu durum hasta morbiditesini uzatabilmektedir.

Olgu: Otuz bir yaşında kadın hasta, çocukluk döneminden beri mevcut olan ve zaman zaman soğuk hassasiyeti ile ayakkabı basısına bağlı ağrıya yol açan sol ayak bileği posteriorundaki lezyon nedeniyle başvurdu. Kronik hastalık öyküsü ve düzenli ilaç kullanımı yoktu. Hastanın öyküsünden, son yıllarda vücudunda yeni lezyonların ortaya çıktığı ve sayılarının giderek arttığı öğrenildi. Aile öyküsünde benzer şikayetler yoktu. Klinik muayenede; sağ ön kol ekstansör yüzeyde, sol uyluk lateralinde, gövde sol torakolateral bölgede ve sol ayak bileği posteriorunda, çapları 10 mm'yi geçmeyen, elastik, mavi-mor renkli palpasyon ile ağrılı nodüller izlendi. Dermoskopide, homojen, amorf ve yapısız, yer yer glomerül benzeri mavi-mor alanlar dikkati çekti. Sol ayak bileği posteriorundaki lezyonun ultrasonografisinde, dermis tabakasında, aşil tendonuna dıştan bası yapan, belirgin kanlanma paterni göstermeyen, 8×4 mm boyutunda, iyi sınırlı ve düzgün konturlu anekoik lezyon saptandı. Sol uyluk lateralindeki nodülden alınan punch biyopsisinin histopatolojik incelemesinde dilate vasküler boşluklar çevresinde proliferasyon gösteren glomus hücreleri (H&E) izlendi ve immünohistokimyasal olarak tümör hücrelerinde SMA pozitifliği saptandı. Bulgular glomangioma ile uyumlu olarak değerlendirildi. Hasta, plastik cerrahi bölümüne total eksizyon için yönlendirildi ve rutin klinik takip önerildi.

Sol ayak bileği posterioru

Sol uyluk laterali

Sol torakolateral

Sağ ön kol ekstansör

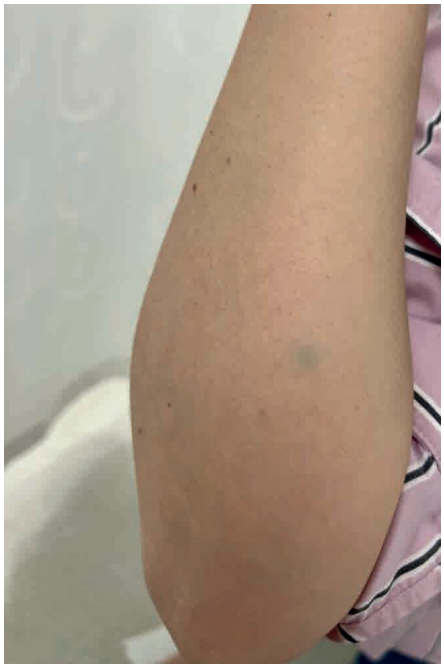

Dermoskopi

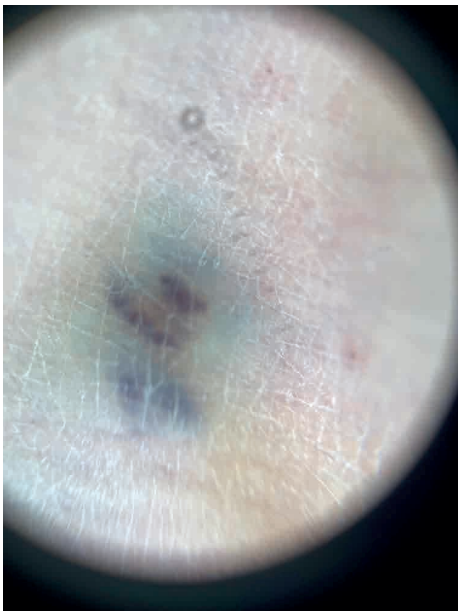

Sol torakolateral dermoskopi

Dermoskopi

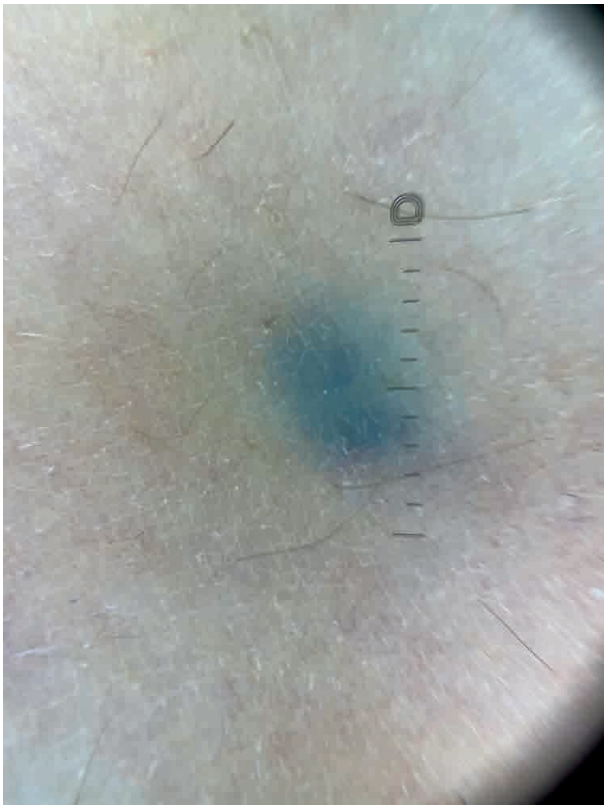

Sol uyluk lateral dermoskopi

Histopatoloji

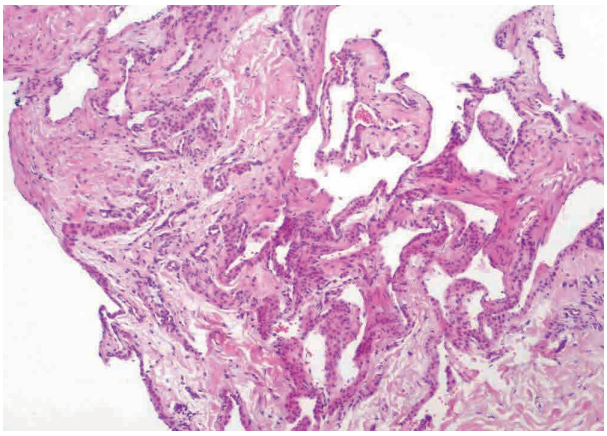

Dilate vasküler boşluklar çevresinde prolifere olmuş glomus hücreleri(H&E)100x

Histopatoloji

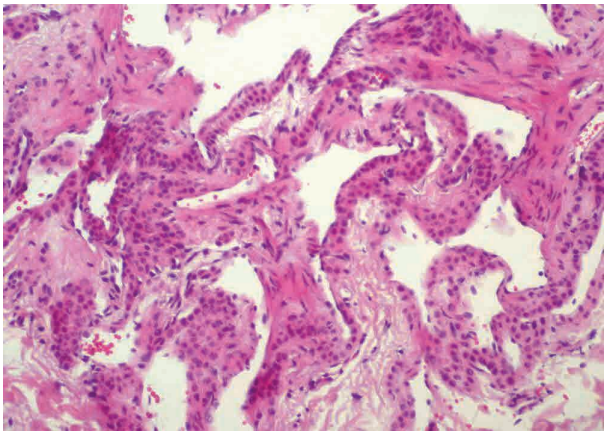

200x

Tartışma ve sonuç: Glomus tümörleri nadir görülen, benign, vasküler hamartomlardır ve en sık glomus cisimciklerinin yoğun bulunduğu parmak uçlarında görülür. Tek veya multiple lezyonlar şeklinde ortaya çıkabilir; multiple tipler ise bölgesel veya yaygın olarak sınıflandırılır. Ekstradigital glomus tümörleri daha az görülmekle birlikte ekstremiteler, gövde veya visseralarda da ortaya çıkabilir. Bizim olgumuzda, vücudun farklı yerlerinde birden fazla mavi-mor nodül olması ve lezyonlarda zaman zaman ağrı ve soğuğa hassasiyet ile birlikteliği glomus tümörlerinin klasik üçlüsüne uygundu. Klinik testler, nokta basıncı ve soğuğa duyarlılık testleri ile ultrasonografik değerlendirme glomangioma tanısını desteklemekteydi. Histopatolojide dilate vasküler kanallar çevresinde SMA-pozitif glomus hücreleri gösterildi. Bu da glomangioma tanısı ile uyumluydu. Cerrahi eksizyon, özellikle subungual lezyonlarda deformiteyi en aza indirmek amacıyla tercih edilen tedavi yöntemidir. Ekstradijital semptomatik glomangiomalarda da etkili bir tedavi seçeneği olarak kullanılabilir. Malign dönüşüm son derece nadir olmakla birlikte, multiple ekstradijital glomangiomalar genellikle iyi huylu ve sıklıkla ağrılı nodüller şeklinde karşımıza çıkar. Bu vaka, nadir görülen multiple ekstradijital glomangioma sunumunu vurgulamakta ve zamanında tanı ile uygun yönetim için klinik, görüntüleme ve histopatolojik değerlendirmelerin önemine dikkat çekmektedir. Glomus tümörlerinin yalnızca subungual değil, ekstradijital bölgelerde de yerleşebileceğinin akılda tutulması, atipik lokalizasyonlarda ortaya çıkan ağrılı nodüller karşısında ayırıcı tanıda mutlaka göz önünde bulundurulması gerekir. Bu durumun farkında olmak, zamanında tanı ve uygun yönetimi kolaylaştırmaktadır.

Anahtar Kelimeler: Glomangioma, Yumuşak doku tümörleri, Multiple primer tümörler, Ekstradijital glomus tümörü, Vasküler tümörler

SS-2

VİTİLİGODA SERUM BİLİRUBİN VE ÜRİK ASİT DÜZEYLERİ: OKSİDATİF STRESİN SİSTEMİK GÖSTERGELERİ OLABİLİR Mİ?

Tuğcan Yüksek[1], Simge Ünal Işık[2]

[1]Girne Dr. Akçiçek Devlet Hastanesi, Dermatoloji Kliniği, Girne
[2]Uşak Üniversitesi Tıp Fakültesi, Uşak Eğitim ve Araştırma Hastanesi, Dermatoloji Kliniği, Uşak

Özet: Vitiligo patogenezinde oksidatif stresin rolü bilinmektedir, ancak bilirubin ve ürik asit (UA) gibi endojen antioksidanların sistemik etkisi net değildir. Bu çalışmada 44 vitiligo hastası ve 45 sağlıklı kontrolde serum total bilirubin (Tbil), direkt bilirubin (Dbil) ve UA düzeyleri incelenmiş, klinik özelliklerle ilişkileri değerlendirilmiştir. VES ve VASI skorları ile hastalık şiddeti, ≥12 ay yeni lezyon olmamasıyla stabilite tanımlanmış, Anti-TPO durumu da analiz edilmiştir. Sonuçta gruplar arasında Tbil (p=0.070), Dbil (p=0.978) ve UA (p=0.311) düzeyleri açısından anlamlı fark saptanmamış; hastalık aktivitesi, şiddeti, süresi ve Anti-TPO pozitifliği ile ilişkileri bulunmamıştır. ROC analizinde tüm parametreler düşük tanısal doğruluk göstermiştir (AUC < 0.7). Bulgular, vitiligoda serum bilirubin ve ürik asit düzeylerinin anlamlı değişiklik göstermediğini ve sistemik biyobelirteç olarak kullanılmalarının sınırlı olduğunu, oksidatif stresin ise daha çok lokal düzeyde rol oynayabileceğini düşündürmektedir.

Giriş: Vitiligo, melanositlerin kaybı ile seyreden kronik otoimmün bir depigmentasyon hastalığı olup, prevalansı dünya genelinde %0,5–2 arasında değişmektedir. Hastalığın etiyopatogenezi tam olarak aydınlatılamamış olmakla birlikte, oksidatif stresin temel tetikleyici mekanizmalardan biri olduğu güçlü kanıtlarla desteklenmektedir. Reaktif oksijen türleri (ROS) ile antioksidan savunma arasındaki dengenin bozulması; lipit peroksidasyonu, DNA hasarı, mitokondriyal disfonksiyon ve melanosit apoptozuna yol açarak pigment hücrelerinin yıkımına katkıda bulunur. Vitiligo hastalarında serum malondialdehit (MDA) düzeylerinde artış, katalaz (CAT), süperoksit dismutaz (SOD) ve glutatyon peroksidaz (GPx) aktivitelerinde azalma rapor edilmiştir. Ayrıca lezyonlarda hidrojen peroksit (H_2O_2) birikimi ve sistematik derlemeler, oksidatif stres yanıtında belirgin bir bozulmayı ortaya koymuştur. Antioksidan savunma sistemi enzimatik (CAT, SOD, GPx) ve non-enzimatik (vitaminler, albümin, seruloplazmin, bilirubin, ürik asit) bileşenlerden oluşur. Bilirubin, biliverdin-bilirubin redoks döngüsü aracılığıyla güçlü lipit peroksidasyon inhibitörü olarak görev yaparken, ürik asit hidroksil radikalleri ve peroksinitriti nötralize ederek total plazma antioksidan kapasitesine önemli katkı sağlar. Çeşitli inflamatuvar ve otoimmün hastalıklarda (pemfigus vulgaris, Crohn hastalığı, polimiyozit/dermatomiyozit) bu parametrelerin düşüklüğü, oksidatif stres sırasında antioksidan rezervlerin tüketilebileceğini düşündürmüştür. Ancak vitiligoda bilirubin ve ürik asit düzeylerine ilişkin veriler oldukça sınırlıdır. Bu nedenle, çalışmamızda vitiligo hastalarında serum bilirubin ve ürik asit düzeylerinin sağlıklı kontrollerle karşılaştırılması ve hastalık şiddeti, aktivitesi, süresi ve Anti-TPO pozitifliği ile ilişkilerinin değerlendirilmesi amaçlanmıştır

Materyal-Metod: Bu olgu-kontrol çalışması Haziran–Aralık 2024 tarihleri arasında yürütülmüş olup, 18–65 yaş arası non-segmental vitiligo tanılı 44 hasta ve 45 sağlıklı kontrol dahil edilmiştir. Çalışma için etik onay Uşak Üniversitesi Tıp Fakültesi Klinik Araştırmalar Etik Kurulu'ndan alınmış (Onay No: 349-349-07) ve tüm katılımcılardan yazılı onam alınmıştır. Örneklem büyüklüğü G*Power ile hesaplanmış ve en az 42 kişi gerekli bulunmuştur. Kontrol grubunda vitiligo, otoimmün veya kronik inflamatuvar hastalık öyküsü olmayan bireyler seçilmiş; sistemik hastalıklar, hiperbilirubinemi, hiperürisemi, metabolik bozukluklar, yakın enfeksiyon/malignite, antioksidan destek, immünsüpresif, ürik asit düşürücü veya kortikosteroid kullanımı, gebelik/laktasyon, sigara, alkol, yoğun egzersiz ve kronik stres varlığı dışlama kriteri olarak

belirlenmiştir. Demografik veriler kaydedilmiş, hastalık şiddeti Vitiligo Alan Skorlama İndeksi (VASI) ve Vitiligo Yaygınlık Skoru (VES) ile değerlendirilmiş; aktivite son 12 ayda yeni lezyon gelişimi veya mevcut lezyonlarda genişleme ile tanımlanmıştır. Anti-TPO düzeyleri tiroid otoimmünitesini değerlendirmek için ölçülmüştür. Açlık sonrası alınan venöz kan örneklerinden serum total bilirubin (Tbil), direkt bilirubin (Dbil) ve ürik asit (UA) düzeyleri enzimatik kolorimetrik yöntemle analiz edilmiştir. İstatistiksel analiz PASW 18.0 yazılımı ile yapılmış; normal dağılım Kolmogorov-Smirnov/Shapiro-Wilk testleri ile değerlendirilmiştir. Grup karşılaştırmalarında t-testi veya Mann-Whitney U, çoklu gruplarda ANOVA veya Kruskal-Wallis testleri kullanılmıştır. Korelasyonlar Pearson veya Spearman testleri ile incelenmiş; ROC analizi ile bilirubin ve ürik asidin tanısal performansı değerlendirilmiş, AUC değerleri hesaplanmıştır. $p < 0,05$ anlamlı kabul edilmiştir.

Bulgular: Çalışmaya toplam 89 kişi dahil edildi: 44 non-segmental vitiligo hastası ve 45 sağlıklı kontrol. Gruplar yaş, cinsiyet, BKİ, boy ve kilo açısından istatistiksel olarak benzerdi ($p > 0.05$). Vitiligo grubunda ortalama VASI skoru 5.4 ± 2.2 idi. Medyan VES değeri %2.5 (0.4–95) olup, olguların büyük çoğunluğu hafif (%1–10) sınıfta yer aldı. Yedi hasta orta, üçer hasta ise şiddetli ve yaygın vitiligo grubunda değerlendirildi.Biyokimyasal analizlerde vitiligo ve kontrol grupları arasında total bilirubin (0.39 ± 0.20 vs. 0.33 ± 0.20 mg/dL, p=0.070), direkt bilirubin (0.33 ± 0.20 vs. 0.33 ± 0.10 mg/dL, p=0.978) ve ürik asit (0.7 ± 0.3 vs. 0.7 ± 0.3 mg/dL, p=0.311) düzeyleri açısından anlamlı farklılık saptanmadı. Bu bulgular, vitiligo hastalarında bilirubin ve ürik asit metabolizmasının sistemik düzeyde bozulmadığını göstermektedir.Alt grup analizlerinde de benzer sonuçlar elde edildi. Cinsiyet, Anti-TPO pozitifliği, hastalık aktivitesi (aktif vs. stabil) ve VES sınıflamasına göre yapılan değerlendirmelerde serum Tbil, Dbil ve UA düzeyleri açısından anlamlı fark bulunmadı (tüm karşılaştırmalarda $p > 0.05$).Korelasyon analizleri, serum bilirubin ve ürik asit ile klinik parametreler arasında ilişki olmadığını ortaya koydu. Ne Tbil, Dbil ne de UA düzeyleri VASI skoruyla, hastalık süresiyle ya da Anti-TPO pozitifliği ile anlamlı korelasyon göstermedi ($p > 0.05$).ROC analizi, bu biyomarkerların tanısal değerini ortaya koymak amacıyla yapıldı. Sonuçlarda total bilirubin için AUC=0.54, direkt bilirubin için AUC=0.62 ve ürik asit için AUC=0.51 bulundu. Bu değerler, bilirubin ve ürik asidin vitiligo hastalarını sağlıklılardan ayırt etmede düşük ayırt edicilik gösterdiğini ortaya koydu. Belirlenen cut-off değerleri (Tbil: 0.37 mg/dL, Dbil: 0.095 mg/dL, UA: 4.65 mg/dL) düşük sensitivite ve spesifisite ile ilişkiliydi. Dolayısıyla bu parametreler, vitiligo için uygun sistemik biyobelirteçler olarak değerlendirilemedi.

Şekil 1.

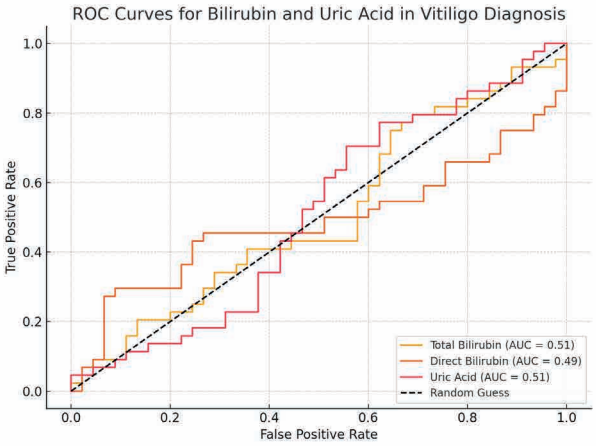

Vitiligo hastlaarında serum bilirubin ve ürik asidin tanısal performansını değerlendiren ROC eğrileri

Tartışma ve sonuç: Bu çalışmada vitiligoda oksidatif stresin sistemik yansımaları olabileceği hipoteziyle serum bilirubin ve ürik asit düzeyleri değerlendirildi. Teorik olarak bu parametreler güçlü endojen antioksidan özellikleri nedeniyle potansiyel biyobelirteçler olarak önerilmiştir. Ancak elde edilen bulgular, vitiligo hastaları ile sağlıklı kontroller arasında total bilirubin, direkt bilirubin ve ürik asit düzeylerinde anlamlı farklılık olmadığını ve bu parametrelerin hastalık şiddeti, aktivitesi, süresi veya tiroid otoimmünitesi ile ilişkili bulunmadığını göstermiştir. ROC analizi de bu belirteçlerin düşük tanısal performansa sahip olduğunu ortaya koymuştur.Literatürle karşılaştırıldığında, bulgularımız vitiligoda bilirubin ve ürik asit düzeylerine ilişkin mevcut kanıtların sınırlı ve tutarsız olduğunu desteklemektedir. Türkmen ve ark. bilirubin düzeylerinin düşük olduğunu rapor ederken, bizim çalışmamızda hafif fakat anlamlı olmayan bir artış gözlenmiştir. Bu durum, antioksidan rezervlerin tükenmesinden ziyade sınırlı bir kompansatuvar yanıtı düşündürmektedir. Bunun aksine, polimiyozit/dermatomiyozit, pemfigus vulgaris ve Crohn hastalığı gibi sistemik inflamatuvar hastalıklarda bilirubin ve ürik asit düzeylerinin belirgin olarak düşük bulunması, oksidatif stresin yaygın inflamasyonla birlikte sistemik antioksidan rezervleri tükettiğini göstermektedir. Vitiligoda bu parametrelerin değişmemesi, oksidatif stresin esas olarak lokalize, melanosit odaklı bir süreç olarak işlediğini düşündürmektedir.Bununla birlikte, bazı lokalize dermatolojik hastalıklarda da sistemik düzeylerde değişiklikler bildirilmiştir. Örneğin rosacea'da bilirubin ve ürik asit düzeyleri azalmış, melasmada ise bilirubin artmış ve hastalık yaygınlığı ile pozitif korelasyon göstermiştir. Psoriasiste ise sonuçlar heterojendir: bazı çalışmalarda ürik asit yüksek bulunurken, bazıları anlamlı farklılık göstermemiştir. Ayrıca Severin ve ark. bilirubin ve ürik asidin artmasına rağmen toplam antioksidan kapasitenin değişmediğini bildirmiştir; bu da tekil antioksidan parametrelerin global redoks durumunu yansıtmayabileceğini göstermektedir. Psoriatik artritte indirekt bilirubinin CRP ile ters korelasyonu, bilirubinin negatif akut faz reaktanı gibi davranabileceğini düşündürmüştür. Liken planus hastalarında ise bilirubin ve ürik asit düzeyleri hafif azalmış ancak anlamlı bulunmamış, buna karşın vitamin C düzeyleri belirgin şekilde düşük rapor edilmiştir. Bu bulgular, farklı inflamatuvar deri hastalıklarında antioksidan yanıtın heterojen olduğunu ve bilirubin ile ürik asidin tek başına güvenilir biyobelirteçler olmayabileceğini göstermektedir. Çalışmamızın bazı sınırlılıkları bulunmaktadır. Kesitsel tasarım, zamansal değişikliklerin ve nedensel ilişkilerin değerlendirilmesine izin vermemektedir. Katı dışlama kriterlerine rağmen ölçülmeyen faktörler (örn. subklinik stres, rapor edilmemiş supplement kullanımı, genetik yatkınlık) serum düzeylerini etkilemiş olabilir. Örneklem büyüklüğü özellikle alt grup analizleri açısından sınırlıdır. Ayrıca yalnızca serum belirteçlerinin değerlendirilmiş olması, lezyonel dokuda oksidatif stres belirteçlerinin ve ek antioksidan parametrelerin (MDA, SOD, CAT vb.) analiz edilmemesi, mekanistik yorum kapasitesini kısıtlamaktadır. SONUÇ: Bu çalışma, vitiligo hastalarında serum bilirubin ve ürik asit düzeylerinin sağlıklı kontrollerle karşılaştırıldığında anlamlı değişiklik göstermediğini ve klinik parametrelerle korelasyon göstermediğini ortaya koymuştur. ROC analizinde düşük ayırt edicilik değerleri, bu parametrelerin tanısal biyobelirteç olarak kullanımını sınırlamaktadır. Bulgular, vitiligoda oksidatif stresin sistemik düzeyde değil, esasen lokalize deri lezyonlarında rol oynadığını desteklemektedir. Gelecekte yapılacak, daha geniş örneklemli, longitudinal tasarımlı ve lezyonel doku düzeyinde oksidatif stres belirteçlerini içeren çalışmalar, vitiligoda oksidatif stresin gerçek biyolojik önemini ve olası terapötik hedeflerini daha net ortaya koyacaktır.

Anahtar Kelimeler: vitiligo, bilirubin, ürik asit, oksidatif stres, antioksidan

SS-3

GUSELKUMAB VE ASİTRETİN KOMBİNASYONU İLE ERİTRODERMİK PSORİASİSİN HIZLI VE ETKİN KONTROLÜ: OLGU SERİSİ

İbrahim Bilen[1], Nermin Karaosmanoğlu[2], Zafer Çağlayan[2], Esra Kansu[2], Elmaziye Ramazan[2]

[1]Kızılcahamam Devlet Hastanesi, Ankara
[2]Ankara Eğitim ve Araştırma Hastanesi, Ankara

Giriş: Eritrodermik psoriasis (EP), geniş vücut yüzeyinde yaygın eritem ve skuam ile karakterize nadir fakat yaşamı tehdit eden bir dermatolojik acildir. Ateş, halsizlik ve ödem gibi sistemik belirtilere eşlik edebilen bu tablo, enfeksiyon, elektrolit dengesizliği ve yüksek debili kalp yetmezliği gibi ciddi komplikasyonlara yol açabilir. EP'nin nadir görülmesi, randomize kontrollü çalışmaların kısıtlı olmasına neden olmuş, tedavi kararlarının çoğunlukla klinik deneyim ve küçük vaka serilerine dayanmasına yol açmıştır.IL-23 p19 alt birimini hedefleyen insan monoklonal antikoru guselkumab, orta-ağır plak psoriasiste etkinliği kanıtlanmış olup, son dönemde EP'de de giderek artan şekilde kullanılmaktadır. Asitretin, psoriasis vulgaris öyküsü olan hastalarda sıklıkla tercih edilen sistemik ajanlardan biridir; ancak tek başına kullanıldığında klinik yanıtın gelişmesi genellikle birkaç hafta sürmektedir. Literatürde, asitretin ve biyolojik ajan kombinasyonlarının (ör. sekukinumab) tamamlayıcı etki mekanizmaları sayesinde daha hızlı ve etkili sonuçlar sağlayabildiği gösterilmiştir.Bu raporda, guselkumab ve asitretin kombinasyonuna hızlı ve belirgin yanıt veren üç dirençli EP olgusunu sunuyoruz.

Olgu: Olgu 1:Kırk yedi yaşında erkek hasta, yaygın eritem ve şiddetli kaşıntı yakınmalarıyla dermatoloji polikliniğine başvurdu. Hastanın 30 yıldır psoriasis vulgaris öyküsü bulunmaktaydı ve daha önce topikal kortikosteroid, PUVA, metotreksat ve siklosporin tedavileri uygulanmıştı. Dermatolojik muayenede, vücut yüzey alanının %80'inden fazlasını kaplayan eritemli ve skuamlı plakların yanı sıra jeneralize ödem izlendi. Anamnezde, hastanın son iki yıldır 200 mg/gün siklosporini hekim kontrolü olmaksızın kullandığı öğrenildi. Eritrodermik psoriasis ve akut böbrek yetmezliği tanısıyla yatırılan hastada, böbrek yetmezliği uzun süreli siklosporin kullanımına bağlanarak ilaç kesildi. Biyopsi sonucu psoriasis vulgaris ile uyumluydu. Tedaviye guselkumab 100 mg (0. ve 4. hafta, ardından 8 haftada bir) ile başlandı. Ancak ilk hafta klinik kötüleşme gözlendiğinden, tedaviye 35 mg/gün oral asitretin eklendi. Asitretin başlanmasından sonraki 5. günde belirgin klinik iyileşme sağlandı ve 10. haftada tam remisyon elde edildi.Olgu 2:Altmış yaşında kadın hasta, 30 yıllık psoriasis vulgaris öyküsü ile başvurdu. Daha önce metotreksat, siklosporin, adalimumab ve iksekizumab tedavileri kullanmıştı. İksekizumab tedavisinin dermatoloji dışındaki bir branş tarafından kesilmesini takiben yaygın eritem ve skuam gelişti. Biyopsi bulguları psoriasis vulgaris ile uyumlu bulundu. İlk hastada gözlenen hızlı klinik yanıt dikkate alınarak tedaviye guselkumab (0. ve 4. hafta, ardından 8 haftada bir) ile birlikte 35 mg/gün asitretin başlandı. İlk hafta lezyonlarda belirgin gerileme izlendi ve 12. haftada tam düzelme sağlandı.Olgu 3:On sekiz yaşında erkek hasta, yaygın eritemli ve skuamlı plaklar ile yer yer püstüller nedeniyle başvurdu (Resim 1). Daha önce siklosporin, asitretin ve adalimumab kullanmış ancak klinik yanıt alınamamıştı. Ayrıca adalimumab ile metotreksat kombinasyonu da başarısız olmuştu. Önceki olgularda elde edilen hızlı yanıt göz önünde bulundurularak guselkumab (0. ve 4. hafta, ardından 8 haftada bir) ve 50 mg/gün asitretin kombinasyonu başlandı. Tedavinin ilk haftasında belirgin klinik iyileşme görüldü (Resim 2) ve 16. haftada tam remisyon elde edildi.

Resim 1

Gövdede yaygın eritemli ve skuamlı plaklar ile yer yer dağınık püstüller

Resim 2

Guselkumab–asitretin tedavisinin 7. gününde eritem ve skuamda belirgin gerileme

Tartışma ve sonuç: EP, dermatolojide acil yaklaşım gerektiren en ciddi tablolar arasında yer almaktadır. Hem morbidite hem de mortalite riski nedeniyle hızlı ve etkili tedavi kritik öneme sahiptir. Guselkumab ve asitretin ayrı ayrı güvenilir ve etkin ajanlardır, ancak genellikle klinik yanıtın ortaya çıkması haftalar alır. Bizim olgularımızda, kombinasyon tedavisi ile yalnızca 1 hafta içinde belirgin iyileşme sağlanması dikkate değer bir bulgudur.Asitretinin keratinosit modülatör etkilerinin, guselkumabın IL-23 blokajı ile sağladığı antiinflamatuar etkinliği hızlandırdığı düşünülmektedir. Bulgularımız, literatürde bildirilen asitretin + sekukinumab kombinasyonunun etkilerini destekler niteliktedir. Küçük vaka serisi ile sınırlı olsa da sonuçlarımız, guselkumab–asitretin kombinasyonunun hızlı ve etkili yanıt için umut vadeden bir seçenek olduğunu göstermektedir.

Anahtar Kelimeler: Eritrodermi, Psoriasis, Guselkumab, Asitretin

SS-4

ROZASEA HASTALARINDA TİYOL-DİSÜLFİT HOMEOSTAZI: KESİTSEL BİR ÇALIŞMA

Tuba Betül Karadeniz[1], Aynure Öztekin[1], Coşkun Öztekin[2], Tuğba Atak[1], Engin Şenel[3], Ünsal Savcı[4], Salim Neşelioğlu[5], Özcan Erel[5]

[1]Kırıkkale Üniversitesi Tıp Fakültesi Hastanesi Dermatoloji Anabilim Dalı, Kırıkkale
[2]SBÜ Sincan Eğitim ve Araştırma Hastanesi Aile Hekimliği Anabilim Dalı, Ankara
[3]Hitit Üniversitesi Çorum Erol Olçok Eğitim ve Araştırma Hastanesi Dermatoloji Anabilim Dalı, Çorum
[4]Hitit Üniversitesi Çorum Erol Olçok Eğitim ve Araştırma Hastanesi Tıbbi Mikrobiyoloji Anabilim Dalı, Çorum
[5]Ankara Yıldırım Beyazıt Üniversitesi Tıp Fakültesi Tıbbi Biyokimya Anabilim Dalı, Ankara

Özet: Giriş: Rozasea burun, çene, yanaklar ve alında tekrarlayan kızarıklık, eritem, teleanjiektazi, papül veya püstüllerle karakterize kronik inflamatuar bir hastalıktır. Son zamanlarda oksidatif stresin rozasea etiyopatogenezine katkıda bulunduğu öne sürülmüştür. Tiyoller, oksidasyona karşı hayati rol oynayan, oksidatif stres durumunda ilk tüketilen güçlü antioksidanlardır. Tiyol düzeylerindeki azalma oksidatif stresin bir göstergesidir. Tiyoller ve oksitlenmiş formları olan disülfitler arasında dinamik tiyol/disülfit homeostazı olarak bilinen bir denge vardır. Bu çalışma, tiyol/disülfit parametrelerini analiz ederek oksidatif stresin rozasea patofizyolojisine nasıl katkıda bulunduğunu belirlemeyi amaçlamıştır.Materyal-Metod : Bu kesitsel çalışma klinik olarak rozasea tanısı almış 36 hasta ve yaş, cinsiyet olarak eşleştirilmiş 39 sağlıklı kontrol olmak üzere toplam 75 katılımcı ile yürütüldü. Native tiyol, total tiyol ve disülfit plazma düzeyleri otomatik spektrofotometrik yöntem kullanılarak ölçüldü. Disülfit/native tiyol oranı, disülfit/total tiyol oranı ve native tiyol/total tiyol oranı hesaplanarak elde edilen veriler iki grup arasında karşılaştırıldı.Bulgular: Gruplar arasında cinsiyet dağılımı ve yaş ortalamaları benzerdi. Rozasea grubunun native tiyol düzeyleri (324.5±50.76), kontrol grubuna (350.7±61.08) göre anlamlı derecede daha düşüktü (p=0.048). Benzer şekilde, total tiyol düzeyleri hasta grubunda kontrol grubuna göre anlamlı derecede daha düşüktü (sırasıyla 360.9±52.35 ve 388.6±61.4; p=0.040). Disülfit düzeylerinde disülfit/native tiyol, disülfit/total tiyol ve native tiyol/total tiyol oranları açısından gruplar arasında anlamlı fark saptanmadı.Sonuç: Rozasea hastalarında tiyol/disülfit dengesinin disülfitlere doğru kaydığının gözlenmesi rozasea patogenezinde oksidatif stresin rol oynadığını düşündürmektedir.

Giriş: Rozasea burun, çene, yanaklar ve alında tekrarlayan kızarıklık, eritem, telenjiektazi, papül veya püstüllerle karakterize kronik inflamatuar bir hastalıktır. Etyopatogenezinde nörovasküler ve immün disregülasyon, glandular hiperplazi gibi faktörler öne sürülse de son zamanlarda oksidatif stresin de rozaseada etkili olabileceği belirtilmiştir. Çalışmalar, oksidatif stresin nötrofillerin reaktif oksijen radikalleri (ROS) üretimi, inflamasyon artışı, lipit ve proteinlerin peroksidasyonu gibi mekanizmalar yoluyla rozasea gelişiminde rol oynadığını göstermiştir (1). Tiyoller, oksidasyona karşı hayati rol oynayan, oksidatif stres durumunda ilk tüketilen güçlü antioksidanlardır. Tiyol düzeylerindeki azalma oksidatif stresin bir göstergesidir. Tiyoller ve oksitlenmiş formları olan disülfitler arasında dinamik tiyol/disülfit homeostazı olarak bilinen bir denge vardır (2,3).

Materyal-Metod: Bu kesitsel çalışma klinik olarak rozasea tanısı almış 36 hasta ve yaş, cinsiyet olarak eşleştirilmiş 39 sağlıklı kontrol olmak üzere toplam 75 katılımcı ile yürütüldü. Native tiyol, total tiyol ve disülfit plazma düzeyleri otomatik spektrofotometrik yöntem kullanılarak ölçüldü. Disülfit/native tiyol oranı, disülfit/total tiyol oranı ve native tiyol/total tiyol oranı hesaplanarak elde edilen veriler iki grup arasında karşılaştırıldı.

Bulgular: Gruplar arasında cinsiyet dağılımı ve yaş ortalamaları benzerdi. Rozasea grubunun native tiyol düzeyleri (324.5±50.76), kontrol grubuna (350.7±61.08) göre anlamlı derecede daha düşüktü (p=0.048). Benzer şekilde, total tiyol düzeyleri hasta grubunda kontrol grubuna göre anlamlı derecede daha düşüktü (sırasıyla 360.9±52.35 ve 388.6±61.4; p=0.040). Disülfit düzeylerinde disülfit/native tiyol, disülfit/total tiyol ve native tiyol/total tiyol oranları açısından gruplar arasında anlamlı fark saptanmadı.

Tablo

		Control (n=39)	Rosacea (n=36)	*P* values
Gender	**Female**	31 (79.5%)	30 (83.3%)	0.669[a]
	Male	8 (20.5%)	6 (16.7%)	
Age		45,64±10,48	48,75±9,31	0.180[b]
Native Thiol (SH)		350.7±61.08	324.5±50.76	**0.048[b]**
Total Thiol (TT)		388.6±61.4	360.9± 52.35	**0.040[b]**
Disulphide (SS)		19.18±3.65	18.18±5.52	0.362[c]
Disulphide/Native Thiol Ratio (%) (%SS/SH)		5.6±1.31	5.73±1.95	0.743[c]
Disulphide/Total Thiol Ratio (%) (%SS/TT)		5.03±1.09	5.09±1.55	0.843[b]
Native Thiol/Total Thiol Ratio (%) (%SH/TT)		90.15±2.39	89.82±3.1	0.613[b]

[a]Chi-square test with n (%)

[b]Student's t-test with mean±standard deviation

[c]Welch's t-test (used when equal variances are not assumed) with mean±standard deviation

Rozasea ve kontrol grupları arasında yaş, cinsiyet ve tiyol-disülfit homeostaz parametrelerinin karşılaştırılması

Tartışma ve sonuç: Rozasea hastalarında tiyol/disülfit dengesinin disülfitlere doğru kaydığının gözlenmesi rozasea patogenezinde oksidatif stresin rol oynadığını düşündürmektedir. 1.Georgescu SR, Mitran CI, Mitran MI, Matei C, Popa GL, Erel O, Tampa M. Thiol-Disulfide Homeostasis in Skin Diseases. J Clin Med. 2022 Mar 9;11(6):1507. 2.Erel O, Neselioglu S. A novel and automated assay for thiol/disulphide homeostasis. Clin Biochem. 2014 Dec;47(18):326-32.3.Erel Ö, Erdoğan S. Thiol-disulfide homeostasis: an integrated approach with biochemical and clinical aspects. Turk J Med Sci.

Anahtar Kelimeler: Rozasea, tiyol/disülfit homeostazı, oksidatif stres

SS-5

BİYO-NAİF VE BİYO-TECRÜBELİ PSORİASİS HASTALARINDA GUSELKUMAB TEDAVİSİNİN 100 HAFTALIK GERÇEK YAŞAM VERİLERİ: ANTİ-IL-17 ÖYKÜSÜ GUSELKUMAB YANITINI ETKİLİYOR MU?

Muhammed Ali Mergen[1], Tubanur Çetinarslan[1], Raşit Üstüntaş[1], Mustafa Turhan Şahin[1], Aylin Türel Ermertcan[1]

[1]Manisa Celal Bayar Üniversitesi, Deri ve Zührevi Hastalıkları Anabilim Dalı, Manisa

Giriş: Guselkumabın etkinliği ve güvenliği, orta ve şiddetli plak tip psoriasis hastalarında gösterilmiştir.

Materyal-Metod: Bu tek merkezli, retrospektif çalışmanın amacı, orta ve şiddetli plak tip psoriasiste guselkumab tedavisinin klinik pratikte etkinliğini ve güvenliğini değerlendirmektir.

Bulgular: Toplam 135 yetişkin psoriasis hastası çalışmaya dahil edildi. Tırnak tutulumu 33 hastada (%24,4), psoriatik artrit 36 hastada (%26,7), en az bir tedavi edilmesi zor bölge tutulumu 89 hastada (%65,9) saptandı. Hastaların 85'inde (%63) en az bir biyolojik ajan öyküsü, 27'sinde (%20,0) ise ≥2 biyolojik ajan öyküsü mevcuttu. Yirmi yedi hastada (%20,0) anti-TNF, 32 hastada (%23,7) anti-IL-17 ve 4 hastada (%3,0) anti-IL-23 kullanım öyküsü vardı. Ortalama başlangıç PASI skoru 11.5 ± 7.9 idi. Tedavi sonrası PASI değerleri 12. haftada 1.3 ± 2.0, 28. haftada 0.67 ± 1.6, 52. haftada 0.68 ± 2.0, 76. haftada 0.16 ± 0.53 ve 100. haftada 0.23 ± 0.74 olarak saptandı. Wilcoxon Signed-Rank testi ile yapılan karşılaştırmalarda, 12. haftadan itibaren PASI skorlarında başlangıca göre istatistiksel olarak anlamlı azalma izlendi ($p < 0.001$). Bu azalma 28., 52., 76. ve 100. haftalarda da anlamlı düzeyde devam etti (tüm $p < 0.001$). Haftalar arası karşılaştırmalarda 12. ile 28. ve 28. ile 52. haftalar arasında anlamlı fark saptanmazken ($p > 0.05$), 28. haftadan 76. ve 100. haftaya kadar olan dönemde PASI skorlarında ek azalma gözlendi ($p=0.001$ ve $p=0.013$). 76. ve 100. haftalar arasında ise anlamlı fark izlenmedi ($p > 0.05$). 28. haftada, 110 hastada (%88,7) PASI75, 98 hastada (%72,6) PASI90, ve 93 hastada (%75,0) PASI100 yanıtı elde edildi. PASI100 yanıtına ulaşan biyo-naif hastaların oranı (%81,4), biyo-tecrübeli hastalara (%62,7) göre anlamlı olarak daha yüksekti ($p=0.022$). Benzer şekilde, anti-IL-17 öyküsü olmayan hastalarda (%81,1) PASI100 yanıt oranı, öyküsü olanlara göre (%55,1) anlamlı olarak daha yüksekti ($p=0.005$). Buna karşın anti-TNF veya anti-IL-23 öyküsü olup olmamanın anlamlı bir fark oluşturmadığı görüldü ($p > 0.05$). Ayrıca, diyabeti olmayan (%79,1 vs. %60,7; $p=0.047$) ve hipertansiyonu olmayan hastalarda (%78,6 vs. %57,1; $p=0.038$) 28. haftada PASI100 yanıtına ulaşma oranı anlamlı olarak daha yüksekti. En sık görülen advers olaylar üst solunum yolu enfeksiyonu (%6,6), kandidiyazis (%4,4) ve herpes enfeksiyonları (%4,4) idi. Advers olay gelişimi ile hastaların sosyodemografik veya klinik özellikleri arasında istatistiksel olarak anlamlı bir ilişki saptanmadı.

Tartışma ve sonuç: Guselkumab, orta ve şiddetli plak tip psoriasis tedavisinde uzun dönemde etkin ve güvenli bir biyolojik ajandır. Tedavi yanıtının biyo-naif hastalarda ve anti-IL-17 kullanım öyküsü bulunmayan olgularda daha yüksek olduğu gözlemlenmiştir. Bu durum, bu hastalarda immün sistemin önceki biyolojik tedavilerle değişime uğramamış olması, IL-23/Th17 ekseninde rezidüel inflamasyon bulunmaması ve anti-IL-17 kullanmış hastalarda daha dirençli hastalık seyri ile sitokin dengesindeki değişikliklerin tedavi yanıtını azaltabilmesiyle açıklanabilir.

Anahtar Kelimeler: psoriasis, guselkumab, biyolojikler, anti-IL-17

SS-6

ÜÇÜNCÜ BASAMAK SAĞLIK KURULUŞUNDA İZLENEN MORFEA HASTALARININ ON YILLIK RETROSPEKTİF DEĞERLENDİRMESİ

Necip Enis Kaya[1], Emine Çölgeçen[1]

[1]Yozgat Bozok Üniversitesi Deri ve Zührevi Hastalıkları Anabilim Dalı, Yozgat

Özet: Giriş: Morfea (lokalize skleroderma) öncelikle deriyi etkileyen ancak adipöz doku, fasya, kas ve kemik gibi çevre dokuları da etkileyebilen anormal kollajen sentez, anormal hücresel immünite ve mikrosirkülasyonla karakterize fibrozan bir hastalıktır. İnsidansı 100.00'de 3.4-27 arasında değişmektedir. Erken morfea lezyonlarında kaşıntı ve hassasiyetle karakterize eritematöz lezyonlar izlenmektedir. İlerledikçe ortası sklerotik, kenarları violese lezyonlar izlemektedir. Hastalık alt tipleri lokalize (plak), generalize, lineer, pansklerotik ve miks tip olarak sınıflandırılmıştır.Amaç: Bu çalışmada morfea tanısı olan hastaların demografik özellikleri, klinik tipleri, tutulum lokalizasyonları, hastalara verilen tedavilerin belirlenmesi ve varsa komorbid hastalıkların tespiti amaçlanmıştır.Yöntem: Çalışmaya 01 Ocak 2015- 31 Aralık 2024 tarihleri arasında Yozgat Bozok Üniversitesi Araştırma ve Uygulama Hastanesi Dermatoloji Kliniği'nde klinik ve/veya histopatolojik olarak morfea tanısı almış 46 hasta retrospektif olarak dahil edilmiştir. Hastaların yaş, cinsiyet gibi demografik özellikleri, klinik tipleri, tutulum yerleri, verilen tedaviler hastane elektronik kayıt veri tabanından anonim hale getirilerek elde edilmiştir.Bulgular: Morfealı hastaların 33'ü (%71.7) kadın, 13'ü (%28.2) erkekti. Bu fark istatistiksel olarak anlamlıydı (p=0.003). Morfealı hastaların yaşları 10-87 yıl arasında olup; yaş ortalaması 46.39±19.27 idi. Kadınlarda yaş ortalaması 47.18±19.53, erkeklerde 44.38±19.19 bulundu. Her iki cinsiyetin yaş ortalamaları arasında anlamlı fark izlenmedi (p=0.663). Hastaların 34'ü (%73.91) erişkin, 9'u (%19.57) yaşlı ve 3'ü (%6.52) çocuk hastaydı. Hastaların tanı yaşı 4-81 yıl arasında değişmekte olup; tanı aldıkları yaş ortalaması 38.91±19.45'ti. Cinsiyetlere göre değerlendirildiğinde kadın hastalarda ortalama 39.67±19.56, erkeklerde ise 37.00±19.81 bulundu. Cinsiyetlere göre ortalamalarda anlamlı fark yoktu (p=0.68). Klinik alt tipleri incelendiğinde; 34 hasta (%73.9) plak tip, birer hasta (%2.1) generalize ve pansklerotik tip, 8 hasta (%17.3) lineer tip ve 2 hasta (%4.35) miks tip morfeaydı. Plak tip morfea diğer tiplere göre anlamlı olarak yüksek bulundu ($p < 0.001$). Hastaların 7'sinde (%15.2) baş-boyun, 30'unda (%65.2) gövde, 12'sinde (%26.0) üst ekstremite ve 13 hastada (%28.2) alt ekstremite tutulumu mevcuttu. Bir hastada psoriazis ve bir hastada vitiligo olmak üzere yalnızca iki hastada dermatolojik komorbidite tespit edildi. Hastaların 28'i (%60.8) topikal tedavi (topikal steroid, kalsipotriol ve takrolimus), 8'i (%17.3) kolşisin, 8'i metotreksat (%17.3) almaktaydı. Birer hasta (%2.1) ise doksisiklin, hidroksiklorokin ve sistemik steroid kullanmaktaydı.Sonuç: Çalışmamıza göre morfea daha çok erişkin kadınlarda izlendi, en sık görülen klinik tip plak tipti; en sık yerleşim yeri gövde olarak tespit edildi. En sık kullanılan tedavi topikal ajanlar, en sık verilen sistemik tedavi kolşisin ve metotreksattı. Tüm bu bulgular genel itibariyle literatürle uyumlu idi.

Giriş: Morfea (lokalize skleroderma) öncelikle deriyi etkileyen ancak adipöz doku, fasya, kas ve kemik gibi çevre dokuları da etkileyebilen anormal kollajen sentezi, anormal hücresel immünite ve mikrosirkülasyonla karakterize fibrozan bir hastalıktır (1, 2). İnsidansı 100.000'de 0.4 ila 2.7 arasında değişmektedir (3). Erken morfea lezyonlarında kaşıntı ve hassasiyetle karakterize eritematöz lezyonlar izlenmektedir. İlerledikçe ortası sklerotik, kenarları violese lezyonlar görülmektedir (4). Hastalık alt tipleri lokalize (plak), generalize, lineer, pansklerotik ve miks tip olarak sınıflandırılmıştır (5). Tüm dünyada morfea ile ilgili farklı çalışmalar yapılmış olmasına rağmen, çalışmamızın yapıldığı yıllarla örtüşen tek bir çalışma mevcuttur (6).

Bu çalışmada morfea tanısı olan hastaların demografik özelliklerinin, klinik tiplerinin, tutulum lokalizasyonlarının ve hastalara verilen tedavilerin belirlenmesi ile varsa komorbid hastalıkların tesbiti amaçlanmıştır.

Materyal-Metod: Çalışmaya 01 Ocak 2015 - 31 Aralık 2024 tarihleri arasında Yozgat Bozok Üniversitesi Araştırma ve Uygulama Hastanesi Dermatoloji Kliniği'nde takip edilmiş klinik ve/veya histopatolojik olarak morfea tanısı almış 46 hasta retrospektif olarak dahil edilmiştir. Hastaların yıllara göre başvuru sayıları, yaş, cinsiyet gibi demografik özellikleri, klinik tipleri, tutulum yerleri, verilen tedaviler hastane elektronik kayıt veri tabanından anonim hale getirilerek elde edilmiştir. Morfea hastalarının tümü dahil edilmiş, herhangi bir dışlama kriteri tanımlanmamış, sadece 10 gün içinde gerçekleşen ikinci başvurular klinik olarak anlamsız kabul edilmiş ve dahil edilmemiştir. Yozgat Bozok Üniversitesi Tıp Fakültesi Etik Kurulu'ndan onay alınmıştır. Çalışma retrospektif olduğu için hastalardan yazılı onam alınamamıştır; Helsinki Deklerasyonu'na uygun olarak yapılmıştır.Tüm istatistiksel prosedürler için Statistical Package for Social Science for Windows (SPSS) 27.0 kullanıldı. Hastaların yıllara göre morfea başvuru sayıları, cinsiyet ve yaş dağılımları, yaş ortalaması, verilen tedaviler, klinik tipler ve tutulum yerleri, ortalama-standart sapma, frekans ve yüzde dağılımı analizi ile belirlendi. Araştırmaya katılanların yaşlarının değerlendirilmesinde ortalama ve standart sapma değerleri kullanıldı. Uygun durumlarda kategorik değişkenler ki-kare testi ile incelendi. Normallik dağılımını Shapiro-Wilk testi ile kontrol ettikten sonra, bağımsız örnekler uygun anlamlılık testleriyle (Kruskal-Wallis H, Mann-Whitney U) karşılaştırıldı. < 0,05 olan iki taraflı p-değerleri istatistiksel olarak anlamlı kabul edildi.

Bulgular: 2015-2024 yılları arasında dermatoloji polikliniğinde takip edilen 46 morfea hastası çalışmaya dahil edildi. On yılda morfealı 46 hastanın dermatoloji polikliniğine yaptıkları başvuru sayıları değerlendirildi. Toplam 145 başvuru saptandı. 2015-2024 yılları arasında en fazla hasta 26 ile 2017 yılında; en az hasta ise 5 ile 2024 yılında izlendi. Yıllara göre başvuru sayısında anlamlı fark izlenmiştir ($p < 0.003$). Bu farkın 2024 ve 2022 yılından kaynaklandığı tespit edilmiştir. Bu yıllar çıkarılarak yapılan analizde anlamlı fark izlenmemiştir ($p=0.316$). Morfealı hastaların 33'ü (%71.7) kadın, 13'ü (%28.2) erkekti. Bu fark istatistiksel olarak anlamlıydı ($p=0.003$). Diğer bir deyişle kadın erkek oranı yaklaşık 2.5 olarak bulundu. Morfealı hastaların yaşları 10-87 yıl arasında olup; yaş ortalaması 46.39±19.27 idi. Kadınlarda yaş ortalaması 47.18±19.53, erkeklerde 44.38±19.19 bulundu. Her iki cinsiyetin yaş ortalamaları arasında anlamlı fark izlenmedi ($p=0.663$). Hastaların 34'ü (%73.91) erişkin, 9'u (%19.57) yaşlı ve 3'ü (%6.52) çocuk hastaydı. Hastaların tanı aldıkları yaş 4-81 yıl arasında değişmekte olup; tanı aldıkları yaş ortalaması 38.91±19.45'ti. Cinsiyetlere göre değerlendirildiğinde yaş ortalaması kadınlarda 39.67±19.56, erkeklerde ise 37.00±19.81 bulundu. Cinsiyetlere göre ortalamalarda anlamlı fark yoktu ($p=0.68$). Tanı yaşlarına göre hastaların 32'sı (%73.9) erişkin, 7'si (%15.2) çocuk, 5'ü (%10.8) yaşlıydı.Morfeanın kronik bir hastalık olması nedeniyle hastaların 23'ünün (%50.0) birden fazla başvurusu mevcuttu. Bir hasta için en fazla başvurusu sayısı 28'di. Klinik tiplere göre incelendiğinde 34 hasta (%73.9) plak tip, birer hasta (%2.1) generalize ve pansklerotik tip, 8 hasta (%17.3) lineer tip ve 2 hasta (%4.35) miks tip morfeaydı. Lineer morfealı baş-boyun tutulumu olan hastaların tamamı "en cuop de sabre" klinik tipindeydi. Plak tip morfea diğer tiplere göre anlamlı olarak yüksek bulundu ($p < 0.001$). Hastaların 7'sinde (%15.2) baş-boyun, 30'unda (%65.2) gövde, 12'sinde (%26.0) üst ekstremite ve 13 hastada (%28.2) alt ekstremite tutulumu mevcuttu. Bir hastada psoriazis ve bir hastada vitiligo olmak üzere yalnızca iki hastada komorbidite tespit edildi. Ekstrakütanöz tutulum hiçbir hastamızda izlenmedi.Hastaların 28'i (%60.8) topikal tedavi, 8'i (%17.3) kolşisin, 8'i metotreksat (%17.3) kullanırken birer hasta (%2.1) doksisiklin, hidroksiklorokin ve sistemik steroid kullanmaktaydı. Topikal tedavi alan 28 hastadan 24'ü topikal steroid, 24'ü topikal kalsipotriol ve 1 hasta topikal takrolimus kullanmaktaydı.

Tartışma ve sonuç: Lokalize skleroderma olarak da bilinen morfea, deri ve deri altı dokusunun nadir görülen bir inflamatuar hastalığıdır. Hem çocuklarda hem de yetişkinlerde eşit sıklıkta bildirilmiştir. Morfea, minimal rahatsızlık veren soliter deri lezyonlarından, generalize veya lineer morfea gibi şiddetli alt tiplere kadar geniş bir klinik varyant yelpazesini kapsar (4). Çalışmamızda hastaların yaş grupları, hastalık başlangıç yaşı, cinsiyet oranı, klinik alt tipleri ve tutulum yerleri ve aldıkları tedaviler gibi bulgular karşılaştırılmış olup, bunların bir kısmı literatürle benzerlik gösterirken, bazı bulgular farklılık göstermiştir.Morfea literatürdeki çalışmaların tamamında kadınlarda daha sık izlenmiştir. Kadın hastalarda 1.4 ile 5.4 kat daha sık görüldüğü bildirilmiştir (7, 8). Çalışmamızda kadın erkek oranı 2.5 olarak bulundu. Morfea tüm yaş gruplarında olduğu için yaş aralığı geniş bir yelpazeyi kapsamaktadır. Literatürde 10 ay-86 yıl aralığında bildirilen hastalar mevcuttu. Çalışmamızda hastaların tanı yaşı 4-81 arasında değişmekteydi (1, 6, 9, 10). Tüm yaş grupları ve sadece yetişkinleri kapsayan çalışmalarda başlangıç yaşı ortalama-ortanca 30 ile 40 arasında iken, çalışmamızda ise başlangıç yaş ortalaması 38.91±19.45'di (11-13).Morfea tüm yaş gruplarında görülebilen bir hastalık olmakla birlikte erişkin ve çocuk hastalarda görülme oranları değişkendir. Bazı çalışmalarda çocuk hastaların tüm hastalara oranı %35 gibi nispeten yüksek oranlara çıkarken bazı çalışmalarda ise %13.7 gibi daha düşük oranlarda bulunmuştur (1, 6, 7, 10, 14). Bizim çalışmamızda tanı aldıkları yaş referans alınarak çocuk hasta oranı literatürdeki birçok çalışmayla benzer şekilde %15.2 bulunmuştur. 65 yaş üstü hastalar ayrı değerlendirildiğinde ise ulusal ölçekli bir çalışmada yaşlı hastaların tüm hastalara oranı %8.6 ile bizim bulduğumuz oran olan %10.8'e yakın bulunmuştur (7). Klinik tipler incelendiğinde ise literatürdeki birçok çalışmada en sık görülen tip çalışmamızda da olduğu gibi plak tip morfea olarak saptanmıştır. Parlak ve ark. erişkinlerde %62.1 plak tip morfea, çocuklarda ise %87.5 plak morfea ve %12.5 miks tip; Bulur ve ark. erişkinlerde %56.6 plak tip, çocuklarda en sık %33.3 ile generalize ve lineer morfea; Akbaş ve ark. %67.8 hastada plak tip, Kim ve ark. ise %43.1 plak tip morfea; Mertens ve ark. ise erişkinlerde %50, çocuklarda %29 oranında plak tip morfea bildirmişlerdir (1, 6, 7, 10, 14). Bizim çalışmamızda ise plak tip morfea hepsinden daha yüksek bir oranla %73.9 saptanmıştır. Bu çalışmalarda ikinci en sık tip generalize morfea iken çalışmamızda farklı olarak çalışmamızda generalize morfea %2.1 gibi daha düşük yüzdelerde izlenmiş; ikinci en sık tip olarak %17.3 ile lineer morfea olarak saptanmıştır. Literatürde generalize morfea oranı tüm hastaların %13-24'ü olarak bildirilmiştir (1). Fakat pediatrik vakalarda klinik tip oranları değişebilmektedir. Çocuklarda en sık klinik alt tipin lineer morfea olduğu bildirilmiş, daha az sayıda çalışmada ise çocuklarda da plak tip morfeanın en sık alt tip olduğu belirtilmiştir (7). Çalışmamızda ise 6 çocuk hastanın tamamında plak tip morfea saptandı. Morfeanın diğer tiplerinin hastalarımızda izlenmemesi pediatrik olgu sayısının az olması ile ilişkili olabilir.Lezyonların tutulum yerlerine bakıldığında ise; yurt içi yayınlarda baş boyun tutulumu %5.7-10.4 arasında, gövde tutulumu %52.7-81.1 arasında ve ekstremite tutulumu %37.9-69.8 aralığında belirtilmiş olup, çalışmamızda ise hastaların baş boyun bölgesinde %15.2, gövdede %65.2, ekstremitelerde ise %54.2 tutulum oranları diğer çalışmalarla paralellik göstermekteydi. Yine yurt dışı yayınlarda da paralel olarak en sık gövde ve ikinci en sık ekstremite tutulumu bildirilmiştir (8, 14).Morfea hastalarında kas-iskelet sistemi (artrit, artralji), nörolojik, göz, solunum sistemi (öksürük, dispne, restriktif akciğer hastalığı), gastrointestinal sistem (gastroözofageal reflü, özofajit), kalp, böbrek hastalıkları ve Raynaud fenomeni gibi ekstrakutanöz tutulumlar görülebilir (15). Ayrıca otoimmun tiroidit, çölyak ve ANCA (+) glomerulonefrit gibi otoimmun-otoinflamatuvar sistemik hastalıklar bildirilmiştir (7, 13). Sistemik tutulumun, jeneralize ve lineer morfea vakalarının %24-46'sında görüldüğü bildirilmiştir (16). Morfea diğer sistem hastalıkları ile birlikte olduğu gibi dermatolojik hastalıklarla da birlikte seyredebilir. Vitiligo, psoriazis, alopesi areata, büllöz pemfigoid, liken planus, liken sklerozis et atrofikus gibi diğer kütanöz hastalıklarla birlikteliği bildirilmiştir. Parlak ve ark. çalışmasında hastaların %13.7'sinde, Leitenberger ve ark. da hastaların %17.6'sında kütanöz ve ekstrakütanöz hastalık birlikteliği bildirmişlerdir. Bulur ve ark. ise hiç ekstrakütanöz komorbidite saptamamıştır (1, 7, 13, 17, 18). Bizim çalışmamızda ise biri vitiligo diğeri psoriazis olmak üzere yalnızca 2 hastada (%4.3) komorbid kutanöz hastalık izlendi.Morfeada tedavi hastalığın şiddeti ve yaygınlığına göre belirlenir. Morfea, kendini sınırlayıcı bir hastalık olup, yaşam beklentisi genel popülasyon ile benzerlik göstermektedir.

Bu nedenle, daha agresif tedavi yaklaşımları yalnızca deformiteye yol açan morfea tiplerinde tercih edilmelidir. Topikal tedaviler, her ne kadar tek başlarına plakların tedavisinde etkili olsalar da, hastalık aktivitesini baskılayamamaktadır. Dolayısıyla, derin yerleşimli, fonksiyonel bozukluğa yol açan ve ilerleyici seyir izleyen olgularda tek başlarına kullanılmaları önerilmemektedir (19, 20). Lokalize plak lezyonlarda topikal ve intralezyonel steroidler, kalsipotriol merhem, topikal imikimod ve fototerapi uygulanabilir. Daha yaygın ve şiddetli olgularda sistemik tedavi seçenekleri düşünülmelidir. Sistemik tedavilerde ise sistemik steroidler, hidroksiklorokin, sülfasalazin, D-penisilinamin, metotreksat, siklosporin, fotoferez ve inteferon seçenekleri mevcuttur. Tedavi algoritmasında yer almamasına rağmen kolşisinin de etkili olduğu hatta Parlak ve ark. çalışmasında %91.3 oranına yeni lezyon çıkışını önlediği gösterilmiştir (7, 12, 21). Bulur ve ark. hastalarının %56.6.'sına topikal tedavi, %26.4'üne metotreksat, %9.4'üne kolşisin, %1.9'una sistemik steroid verirken (1); Parlak ve ark. %39.6'sına kolşisin, %13.7'sine metotreksat ve hastaların yalnızca %10.3'üne topikal steroid vermişlerdir (7). Akbaş ve ark. da çalışmamıza benzer şekilde hastaların %65.6'sında topikal steroid, %16.9'unda kolşisin kullanmışlardır. Ayrıca kullanılan diğer ilaçların oranı metotreksat %27.3, sistemik steroid %8.5, hidroksiklorokin %3.8 olarak saptanmıştır (6). Güney Kore'de Kim ve ark. çalışmasında ise %48.2 hastaya topikal tedavi, %32.1 hastaya sistemik tedavi vermişlerdir (14). Çalışmamızda ise topikal tedavi uygulananların oranı %60.8, kolşisin kullanan %17.3 ve metotreksat kullanan %17.3'tü. Sistemik steriod kullananan hastalar ise çalışmamızda daha düşük oranlarda izlendi (%2.1). Farklı olarak Saracino ve ark.'nın 135 lineer morfealı hastayı inceledikleri çalışmada hastaların %63.9'una topikal tedavi, %73.7'sine metotreksat ve %76.7'sine de mikofenolat mofetil, siklosporin immünsüpresif ajanlar verilmiştir. Sistemik ajanların diğer çalışmalara göre daha yüksek oranda verilmesi lineer morfeanın kalıcı şekil ve fonksiyon bozukluğu yapmasıyla açıklanabilir.Çalışmamızın retrospektif olması, hasta sayısının az olması, tedavi yanıtlarının ve bazı ilişkili laboratuvar parametrelerinin yokluğu sınırlayıcı özellikleridir. Çalışmamızda morfea daha çok erişkin kadınlarda izlendi; en sık görülen klinik tip plak tipti; en sık yerleşim yeri gövde olarak tespit edildi. En sık kullanılan tedavi topikal ajanlar, en sık verilen sistemik tedavi kolşisin ve metotreksattı. Generalize morfea oranımız düşüktü. Ayrıca çocuk hastalarda sadece plak morfea izlendi. Çocuk hastalardaki klinik tipteki bu farklılık hasta sayısının az olması ile ilişkilendirildi.Çalışmamız üçüncü basamak bir kurumda 10 yıl gibi uzun bir süredir takip edilen erişkin ve çocuk hastaları kapsaması ve çalışmamızın incelediği tarihlerde ulusal ölçekte benzeri olan tek bir çalışmanın olması açılarından değerlidir. Morfea ile ilgili daha kesin verilere ulaşabilmek amacıyla prospektif, çok merkezli ve daha geniş katılımlı çalışmalara ihtiyaç vardır.

Anahtar Kelimeler: morfea, lokalize skleroderma, epidemiyoloji, tedavi

SS-7

BÜLLÖZ PEMFİGOİD HASTALARINDA ALERJENLERLE İLİŞKİLİ SPESİFİK IgE'LERİN ARAŞTIRILMASI

Sanem Çolak Buzcu[1], Mehmet Melikoğlu[2]

[1]Erzurum Şehir Hastanesi, Erzurum
[2]Atatürk Üniversitesi Araştırma Hastanesi, Erzurum

Özet: Giriş: Büllöz pemfigoid (BP), dermoepidermal bileşkede bulunan hemidesmozomal proteinlere karşı gelişen otoantikorlar sonucu ortaya çıkan otoimmün büllöz hastalıktır. BP hastalarında, total IgE yüksekliği mevcut olup IgE otoantikorlarının hastalık patogenezinde rol oynadığı bilinmektedir. BP hastalarında serum total IgE yüksekliğine hemidesmozom proteinlerine karşı gelişen IgE otoantikorlarının neden olduğu düşünülmektedir. Ancak, serum total IgE yüksekliğine otoantikorların yanında ekzojen alerjenlere karşı oluşan spesifik IgE'lerin eşlik edip etmediği yeterince araştırılmamıştır. Bu çalışmada BP hastalarında total IgE düzeyleri ile alerjenlere karşı gelişen spesifik IgE varlığının araştırılması amaçlanmıştır.Gereç ve yöntem: Çalışmamıza, Atatürk Üniversitesi Tıp Fakültesi Hastanesi Deri ve Zührevi Hastalıklar Polikliniği'ne başvuran ve BP tanısı alan toplam 30 erişkin hasta dahil edilmiştir. Bu hastalardan total IgE değeri normal olan 15'i kontrol grubunu, yüksek olan 15'i ise vaka grubunu oluşturmuştur. Anti-IgE tedavisi kullanan veya IgE düzeyini artırabilecek aktif enfeksiyonu bulunan hastalar çalışma dışında bırakılmıştır. Spesifik IgE düzeyleri, hormon analizöründe immünolojik analiz yöntemi kullanılarak üretici firmanın protokolüne uygun şekilde ölçülmüştür. Total IgE düzeyleri ise kemilüminesans yöntemiyle belirlenmiştir. Çalışma sonucunda elde edilen verilerin istatistiksel analizi SPSS 25.0 yazılımı ile yapılmıştır.Bulgular: Total IgE düzeyi normal olan grupta en az bir spesifik alerjen pozitiflik oranı %60 iken total IgE düzeyi yüksek olan grupta bu oran %73,3'tü. İki grup arasında en az bir alerjen pozitifliği açısından istatistiksel olarak anlamlı fark bulunmasa da total IgE değeri yüksek olan grupta pozitiflik oranı daha fazlaydı. Çalışmamıza katılan tüm BP hastaları değerlendirildiğinde %66,7'sinde en az bir spesifik alerjen pozitifliği vardı. T3 (huş ağacı), G2 (domuz ayrığı), G70 (arpa), G8 (çayır salkım otu), G14 (buğday) alerjenleri kontrol grubunda daha yüksek oranda pozitif görülürken; TP5 (kızıl ağaç, kavak, fındık, karaağaç, söğüt ağacı), MP1 (Aspergillus fumigatus, Alternaria tenuis, Candida albicans, Cladosporium herbarum, Penicillium notatum), EP1 (kedi tüyü epiteli, köpek tüyü, at tüyü, inek tüyü) alerjenleri vaka grubunda daha yüksek oranda pozitif bulundu. Tüm BP hastaları birlikte değerlendirildiğinde en çok pozitiflik gözlenen alerjenler, vaka grubunda da daha yüksek oranda saptanan TP5, MP1 ve EP1 alerjenleriydi. İki grup arasında alerjen pozitif hasta sayılarındaki en belirgin fark MP1 alerjeninde izlendi. Ancak her spesifik alerjen için pozitiflik oranları karşılaştırıldığında, gruplar arasında istatistiksel olarak anlamlı fark bulunmadı.Sonuç: Çalışmamızda, total IgE düzeyi yüksek olan grupta spesifik alerjen pozitiflik oranı istatistiksel olarak anlamlı olmasa da daha yüksek bulundu. Ayrıca literatürde aynı yaş grubundaki alerjik hastalık öyküsü olan ve/veya olmayan yaşlılarla yapılan spesifik alerjenlere yönelik çalışmalarla karşılaştırıldığında büllöz pemfigoid hastalarında spesifik alerjen pozitiflik oranı daha yüksek görülmektedir. Yaşla birlikte spesifik IgE pozitifliğinde azalma beklenmesine rağmen saptanan yüksek oranlar alerjen spesifik IgE'lerin ve alerjik etiyolojinin de BP patogenezinde rol oynayabileceğini düşündürmektedir. BP ile spesifik alerjenler ve alerjik etiyopatogenez arasındaki ilişkiyi ortaya koymak için daha geniş örneklemli ileri çalışmalara ihtiyaç vardır.

Giriş: Büllöz pemfigoid hemidesmozomların yapısal proteinlerine karşı gelişen otoantikorlar sonucu cilt veya mükoz membranlarda meydana gelen gergin büller ve erozyonlarla karakterize en yaygın otoimmün büllöz hastalıktır (1). Büllöz pemfigoid, genellikle 70'li yaşların sonlarındaki ileri yaş bireyleri etkiler (2). Patogenezinde, dermoepidermal bileşkede bulunan hemidesmozom proteinleri olan BP180 ve BP230'a karşı oluşan IgG otoantikorları rol oynar (3). Literatürde BP hastalarının %70'inde serum total IgE yüksekliği bildirilmiştir. Son zamanlarda, BP180 ve BP230'a karşı oluşan IgE'nin, BP patogenezinde yer aldığı kanıtlanmıştır (4).IgE, yüksek afiniteli IgE reseptörlerine (FcεRI) bağlı IgE'lerin çapraz bağlanması yoluyla mast hücrelerinin ve bazofillerin degranülasyonunu indükleyerek alerjik tepkilerin anahtar bir aracısı olarak rol oynar (3). Literatürde BP'de total IgE seviyelerinin sağlıklı bireylere göre daha yüksek olduğu, eozinofil infiltrasyonu ve mast hücre aktivasyonu gibi alerjik reaksiyonlara benzer mekanizmalar ve Th2 hücre ilişkili bir immün disregülasyonun bulunduğu gösterilmiştir (5). Bu durum, BP180 ve BP230 gibi proteinlere karşı gelişen IgE otoantikorlarının yanında alerjik mekanizmaların da hastalık patogenezinde etkili olabileceğini düşündürmektedir. Ancak literatürde, serum total IgE yüksekliğine eşlik edebilecek ekzojen antijenlere/alerjenlere karşı IgE'lerin varlığını araştıran yeteri kadar çalışma bulunmamaktadır. Çalışmamızda BP hastalarında alerjenlerle ilişkili spesifik IgE düzeylerinin belirlenerek, bunların hastalık etiyopatogenezinde rol oynayıp oynamadığının ve hastalığın alevlenmesine neden olup olmadığının araştırılması amaçlanmıştır.

Materyal-Metod: Analitik-kesitsel nitelikteki araştırma için etik kurul onayı, Atatürk Üniversitesi Tıp Fakültesi Klinik Araştırmalar Etik Kurulu'ndan 01.12.2022 tarih ve B.30.2.ATA.0.01.00/701 toplantı sayısı: 09, Karar No:73 ile alındı. Çalışmamıza, Mart 2023 – Ağustos 2024 tarihleri arasında Atatürk Üniversitesi Tıp Fakültesi Hastanesi Deri ve Zührevi Hastalıklar Polikliniği'ne başvuran ve BP tanısı alan toplam 30 erişkin hasta dahil edilmiştir. Bu hastalardan total IgE değeri normal olan 15'i kontrol grubunu, yüksek olan 15'i ise vaka grubunu oluşturmuştur. Anti-IgE tedavisi kullanan veya IgE düzeyini artırabilecek aktif enfeksiyonu bulunan hastalar çalışma dışında bırakılmıştır. Başvuru sırasında büllöz pemfigoid hastalık aktivite indeksi (BPDAI) kullanılarak hastalık şiddeti ve pruritus değerlendirilmiş ve kan eozinofil değeri istenmiştir. Katılımcılar kan alımından önce çalışma hakkında bilgilendirilmiş ve aydınlatılmış onamları alınmıştır.Katılımcılardan alınan venöz kan örnekleri çalışılacağı güne kadar uygun koşullarda saklanmış, total ve spesifik IgE düzeyleri immünolojik analiz yöntemleriyle ölçülmüştür.Veriler SPSS 25.0 programında analiz edilmiştir. Değişkenlerin normal dağılıma uygunluğu histogram grafikleri ve Kolmogorov-Smirnov testi ile incelenmiştir. 2x2 gözlerde Fisher's Exact Test ve Ki Kare Testi ile karşılaştırılmıştır. Normal dağılım göstermeyen (nonparametrik) değişkenler gruplar arasında değerlendirilirken Mann Whitney U Testi kullanılmıştır. Ölçümsel verilerin birbirleri ile analizinde Spearman Korelasyon Testi'nden faydalanılmıştır. P-değerinin 0.05'in altında olduğu durumlar istatistiksel olarak anlamlı sonuçlar şeklinde değerlendirilmiştir.

Bulgular: Hastaların yaş ortalaması 71,8±10,6 ve %63,3'ü erkekti. Total IgE düzeyleri vaka grubunda kontrol grubuna kıyasla anlamlı derecede yüksekti ($p < 0,001$). Vaka ve kontrol gruplarında polikliniğimizde sık karşılaşılan solunum ve gıda alerjenlerine yönelik spesifik IgE değerleri çalışıldı. Çalışılan spesifik alerjenler: ağaç karışımı (TP5, T3), ot karışımı (G2, G70, G8, G14), hayvan karışımı (EP1), küf karışımı (MP1), ev tozu karışımı (HP1) alerjenleri ve küflü peynir (F82) alerjeniydi.Vaka ve kontrol grubundaki 30 BP tanılı hasta için bahsedilen alerjenlere yönelik spesifik IgE değerlerine bakıldı (şekil 1).Bu değerlere bakıldığında T3, G2, G70, G8, G14 alerjen değerleri için kontrol grubunda daha yüksek oranda pozitiflik görülürken TP5, MP1, EP1 alerjenleri için vaka grubunda daha yüksek oranda pozitiflik görüldü.Tüm BP hastaları değerlendirildiğinde en çok pozitiflik gözlenen alerjenler vaka grubunda da daha yüksek görülen MP1, TP5, EP1 alerjenleriydi.İki grup arasında alerjen pozitif hasta sayılarındaki en yüksek fark MP1 alerjeninde gözlendi. Ancak her bir spesifik alerjenin pozitiflik oranlarında vaka ve kontrol grupları arasında istatistiksel olarak anlamlı fark yoktu (tüm değerler için $p > 0,05$).Vaka grubundaki hastaların %73,3'ünde (n=11) en az bir spesifik IgE değeri pozitifken kontrol grubundaki hastaların %60'ı (n=9) en az bir spesifik

IgE değeri için pozitif bulundu. İki grup arasında en az bir alerjen pozitifliği açısından istatistiksel olarak anlamlı fark olmasa da total IgE değeri yüksek olan grupta alerjen pozitiflik oranı daha fazlaydı. (Tablo 1).

Şekil 1.

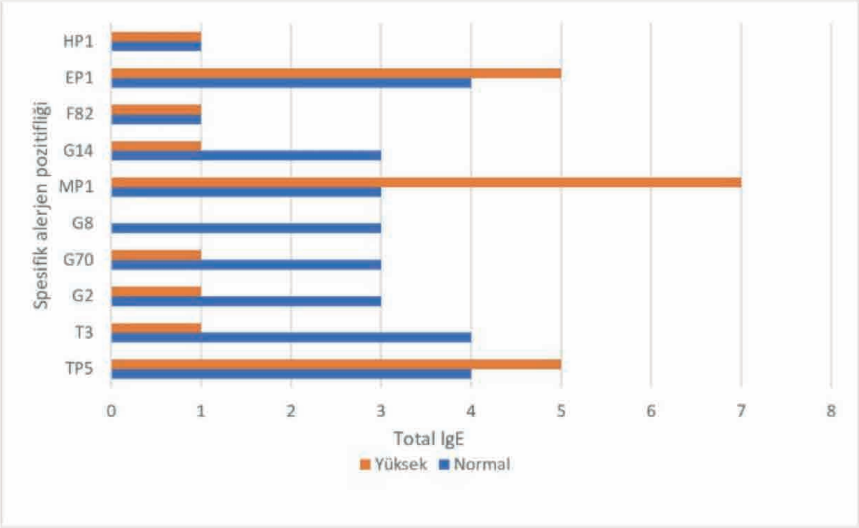

Vaka ve kontrol grupları için alerjen-spesifik IgE değerlerinin karşılaştırılması

Tablo 1.

Değişkenler	Kontrol (n=15)		Vaka (n=15)		Total (n=30)	
	n	%	n	%	n	%
En az bir spesifik alerjeni pozitif olanlar	9	(60)	11	(73,3)	20	(66,7)
Spesifik alerjenlerin hepsi negatif olanlar	6	(40)	4	(26,7)	10	(33,3)

Vaka ve kontrol grubundaki hastaların en az bir spesifik alerjen pozitifliği açısından değerlendirilmesi

Tartışma ve sonuç: Tartışma: Büllöz pemfigoid patogenezinde hemidesmozomal proteinler olan BP180 ve BP 230'a karşı gelişen IgG ve IgE otoantikorları önemli rol oynamaktadır (6). BP'de ürtikeryal lezyonların sık görülmesi, neredeyse tüm hastalarda şiddetli kaşıntının eşlik etmesi, hastaların yaklaşık %50-60'ında periferik kanda eozinofili olması, %70-85 hastada yüksek total IgE seviyelerinin görülmesi, perilezyonel ciltte IgE ile bağlı mast hücrelerinin görülmesi ve tedavide anti-IgE antikoru olan omalizumab ile başarılı yanıtların alınması BP hastalığının patogenezinde IgE otoantikorlarının rol oynadığına işaret etmektedir (7).BP hastalarının kanında artmış total IgE seviyelerinin yanı sıra, eozinofil infiltrasyonu ve mast hücre aktivasyonu gibi alerjik reaksiyonlara benzer mekanizmaların gözlenmesi, spesifik IgE'lerin de bu sürece katkıda bulunabileceğini düşündürmektedir. Bu durum bireylerin alerjenlere karşı geliştirdiği spesifik IgE antikorlarının da hastalık patogenezinde rol oynayabileceğini ve hastalığın alevlenmesinde etken olabileceğini düşündürmektedir. Literatürde BP'de spesifik alerjenlerin çalışıldığı çok az çalışma mevcuttur.

Yapılan bir çalışmada BP hastalarında BP 180 ve BP230'a karşı gelişen IgE otoantikorlarından ve atopik hastalığın belirtisi olan alerjen spesifk IgE yüksekliğinden yola çıkılarak atopik hastalarda yükselen stafilokokal süperantijenlerine karşı oluşan spesifik antikorlar BP hastaları, atopik hastalar ve sağlıklı kontroller arasında karşılaştırılmış. Çalışmadan elde edilen sonuçlara göre atopik hastalarda BP hastalarından daha yüksek, BP hastalarında ise sağlıklı kontrollerden daha yüksek, istatistiksel olarak anlamlı, total IgE seviyeleri saptanmış. Stafilokokal süperantijenlere karşı spesifik IgE değerleri atopik grupta BP hastalarına göre daha yüksek ancak istatistiksel olarak anlamsız sonuçlanmış. BP hastalarında ise sağlıklı kontrollere göre istatistiksel olarak anlamlı düzeyde daha fazla spesifik IgE düzeyleri saptanmış. BP hastaları total IgE değeri yüksek ve normal olan iki gruba ayrılıp tekrar değerlendirme yapıldığında total IgE değeri yüksek BP hastalarında spesifik alerjenlerin daha yüksek olduğu ve daha yüksek BPDAI görülmüş ancak istatistiksel olarak anlamlı bulunmamış (8). Bizim çalışmamızda da istatistiksel olarak anlamlı olmasa da total IgE değeri yüksek olan vaka grubunda en az bir spesifik alerjen pozitifliği oranı (%73,3) total IgE değeri normal olan kontrol grubuna göre (%60) daha yüksekti. BP tanılı hastalarda ve aynı yaş grubundaki alerjik hastalarda, ISAC sistemiyle çevresel ve gıda alerjenlerine karşı spesifik IgE'lerin değerlendirildiği bir çalışmada özellikle gıda alerjenlerine (kaju, yer fıstığı, fındık, soya fasulyesi ve susam gibi tohumlar, tavuk yumurtası, kivi, inek sütü gibi) ve alternaria'ya karşı oluşan IgE pozitifliğinin BP'li hastalarda daha çok olduğu ancak bunlardan tavuk yumurtası, inek sütü ve tohum alerjenlerine karşı oluşan yanıtın istatistiksel olarak anlamlı olduğu bulunmuş. Aynı alerjenler anti-BP180 IgE otoantikoru olan ve olmayan BP hastaları arasında karşılaştırıldığında ise inek sütü, tavuk yumurtası, tohum gibi alerjenlere karşı oluşan pozitif yanıtın anti-BP180 IgE otoantikoru olan hastalarda daha çok olduğu ancak bunlardan tavuk yumurtası alerjenine karşı pozitifliğin istatistiksel olarak anlamlı olduğu görülmüş. BP hastalarında görülen bu alerjen pozitifliğinin anti-BP180 IgE ile korelasyon gösterdiği saptanmış ve anti-BP180 NC16A IgE ile çevresel antijenler arasında çapraz reaksiyon gelişme ihtimalini değerlendirmek için daha fazla çalışma yapılması gerektiği vurgulanmış (9). Total IgE değerleri ile BP180 ve BP230'a karşı gelişen IgE otoantikorlarının birbiriyle ilişkili olduğu gösterilmiştir. Biz çalışmamızda polikliniğimize başvuran hastalarımızda en çok pozitiflik gözlemlediğimiz spesifik alerjenleri, total IgE değeri yüksek ve normal olan BP hastaları arasında karşılaştırdık. Total IgE değeri normal olan BP hastalarında huş ağacı, domuz ayrığı, arpa, çayır salkım otu ve buğday alerjenleri total IgE değeri yüksek olan gruba göre daha yüksek oranda pozitifken, total IgE değeri yüksek olan grupta ağaç karışımı (kızıl ağaç, kavak, fındık, karaağaç, söğüt ağacı), küf alerjenleri (Aspergillus fumigatus, Alternaria tenuis, Candida albicans, Cladosporium herbarum, Penicillium notatum) ve hayvan alerjenleri (kedi tüyü epiteli, köpek tüyü, at tüyü, inek tüyü) total IgE değeri normal olan gruba göre daha yüksek oranda pozitifti. Alerjen pozitif hasta sayılarındaki en yüksek fark ise küf alerjenlerinde gözlendi. İki grubun her bir alerjen için hesaplanan pozitiflik oranları arasında istatistiksel olarak anlamlı fark olmasa da total IgE değeri yüksek olan grupta eşlik eden spesifik alerjen pozitiflik oranı daha fazla bulundu.Yaşlanmanın total IgE ve spesifik IgE'ler üzerinde etkisini araştıran bir çalışma total IgE düzeylerinin yaşlanma sırasında artıp > 85 yaşta (BP geliştirme riski en yüksek yaş grubu) tepe noktası yaptığını ancak alerjen spesifik IgE'lerin ise yaşla beraber azaldığını ortaya koymuştur (10). Alerjik olmayan bireyler üzerinde yapılan önceki çalışmalar, yaşlanmanın IgE aracılı oluşan Tip I alerjik reaksiyonları azalttığını göstermiştir (11). Literatürde 0-80 yaş aralığında alerji öyküsü olan 326 hastada (astım, alerjik rinit, atopik egzema, kronik ürtiker) yapılan çalışmada, total serum IgE düzeyi ve spesifik IgE antikorlarının yaşlanma ile birlikte azaldığı görülmüş (11). Ortalama yaşı 77 olan 109 hastanın katıldığı gıda alerjisi üzerine başka bir çalışma yapılmış. Çalışmaya dahil edilen hastaların 25'i alkol, 21'i sigara kullanmakta ve 14'ünün (%12,8) tip I alerji (astım, rinit, kaşıntı, ürtiker) öyküsü mevcutmuş. Bu hastalara yapılan deri prick testi sonucunda hastaların 44'ünde (%40,4) solunum alerjenlerine karşı spesifik IgE ve 27 (%24,8) hastada ise gıda alerjenlerine karşı spesifik IgE olduğu tespit edilmiş (12). 2008 tarihinde yapılan başka bir çalışmada alerji ünitesine yönlendirilen 1386 hastadan 137'sinin (%9,9) 65 yaş üzeri olduğu tespit edilmiş ve bu hastaların başvuru şikayetleri kaydedilip solunum, gıda ve temas alerjenlerine yönelik deri testleri yapılmıştır.

Hastaların %51,8 inde advers ilaç reaksiyonu, deri prick testi sonucuna göre ise %28,4 hastada solunum yolu alerjenleri ve %8'inde gıda alerjenleri saptanmış (13).BP hastalarının yaklaşık %70'inde yüksek serum total IgE düzeyleri bulunmaktadır (14). Alerjen spesifik IgE'lerin yaşlı hastalarda azalması beklenirken çalışmamıza katılan 30 BP hastasında çalışılan spesifik alerjenlerin her biri en az bir hastada pozitifti. Tüm hastaları göz önünde bulundurduğumuzda ise en az bir spesifik IgE değeri pozitif bulunan hastaların oranı %66,7 olup tüm alerjenlere negatif olan hastaların oranı ise %33,3'tü. Literatürde alerjik hastalık öyküsü olan ve/veya olmayan yaşlılarla yapılan spesifik alerjenlere yönelik çalışmalarla karşılaştırıldığında büllöz pemfigoid hastalarında spesifik alerjen pozitiflik oranı daha yüksek görünmektedir. Bu sonuçlar çalışmaya katılan BP hastalarındaki bu pozitifliğin tesadüf olmayıp BP hastalığı ile ilişkili olabileceğini ve hastaların alerjen duyarlılığı açısından farklı bir immün yanıt sergileyebileceğini düşündürmektedir. Sonuç: Çalışmamızda total IgE düzeyi yüksek olan vaka grubunda en az bir spesifik alerjeni pozitif olan hastaların oranı %73,3 iken total IgE düzeyi normal olan kontrol grubunda bu oran %60'tı. İki grup arasında alerjen pozitifliği açısından istatistiksel olarak anlamlı fark olmasa da total IgE değeri yüksek olan grupta spesifik alerjen pozitiflik oranı daha yüksek bulundu.Çalışmamıza katılan tüm BP hastalarının %66,7'sinde en az bir spesifik alerjene karşı pozitiflik saptandı. Literatürde alerjik hastalık öyküsü olan ve/veya olmayan yaşlılarla yapılan spesifik alerjenlere yönelik çalışmalarla karşılaştırıldığında büllöz pemfigoid hastalarında spesifik alerjen pozitiflik oranı daha yüksek görünmektedir. Yaşla birlikte spesifik IgE pozitifliğinde azalma beklenmesine rağmen saptanan yüksek oranlar alerjen spesifik IgE'lerin ve alerjik etiyolojinin de BP patogenezinde rol oynayabileceğini düşündürmektedir. BP ile spesifik alerjenler ve alerjik etiyopatogenez arasındaki ilişkiyi daha net bir şekilde ortaya koymak için, daha çok sayıda ve geniş çaplı ileri araştırmalara ihtiyaç vardır. Alerjenlere karşı duyarlılığın belirlenmesi, BP'nin patofizyolojisini aydınlatmak, klinik yönetiminin ve tedavi yaklaşımlarının geliştirilmesi açısından önemli bir adım olacaktır. Böylece, hastaların klinik belirtilerinin hafifletilmesi ve yaşam kalitesinin artırılması hedeflenebilir.

Anahtar Kelimeler: Büllöz pemfigoid, Total IgE, Spesifik IgE

SS-8

TRİCHOPHYTON RUBRUM KAYNAKLI DİRENÇLİ TİNEA CORPORİS VE VORİKONAZOL İLE TAM TEDAVİ YANITI

Pınar Kaderi[1], Muazzez Çiğdem Oba Kaymaz[1], Zeynep Yazgan[2]

[1]İstanbul Üniversitesi Cerrahpaşa, Cerrahpaşa Tıp Fakültesi Deri ve Zührevi Hastalıklar Anabilim Dalı, İstanbul
[2]İstanbul Üniversitesi Cerrahpaşa, Cerrahpaşa Tıp Fakültesi Mikrobiyoloji Anabilim Dalı, İstanbul

Giriş: Tinea corporis, dermatofitlerin neden olduğu yüzeyel mantar enfeksiyonları arasında sık görülen bir tablodur. Klinik olarak eritemli, skuamlı ve kaşıntılı plaklarla seyreden hastalık çoğunlukla topikal ya da sistemik antifungal tedavilere iyi yanıt verir. Ancak son yıllarda özellikle Trichophyton mentagrophytes kaynaklı olgularda dirençli seyir ve tedaviye yanıtsızlık önemli bir sorun haline gelmiştir. Bununla birlikte, nadiren de olsa Trichophyton rubrum izolatlarında da dirençli seyir bildirilmiştir.

Olgu: Otuz dört yaşında erkek hasta, yaklaşık bir yıldır gluteal bölgede persistan eritemli ve skuamlı plaklar nedeniyle polikliniğimize başvurdu. Hastanın öyküsünde iki ay süreyle sistemik itrakonazol, bir ay süreyle flukonazol, 2 hafta süreyle terbinafin hidroklorür ve topikal antifungal tedavi aldığı ancak klinik düzelme sağlanamadığı öğrenildi. Bu nedenle ileri mikolojik değerlendirme yapıldı.Alınan deri kazıntısı örneklerinin %10 KOH ile doğrudan mikroskobik incelemesinde mantar hifleri saptandı. Sabouraud dekstroz agar, PDA ve dermatofit agar ortamlarında 21 gün inkübasyon sonrası dermatofit kolonileri elde edildi. Selofan bant yöntemiyle hazırlanan preparatlar Lactophenol Cotton Blue ile incelendi ve izolat Trichophyton rubrum olarak tanımlandı.İzolatın antifungal duyarlılık testleri, EUCAST kriterlerine göre RPMI 1640 agar besiyerinde gerçekleştirildi. Vorikonazol için minimal inhibitör konsantrasyon (MIC) değeri 0.25 µg/mL bulundu. Hastaya vorikonazol 2x1 başlanarak tedaviye devam edildi. Bir ay sonunda lezyonlarda belirgin regresyon gözlenmesi üzerine doz 1x1'e düşürüldü.

Tartışma ve sonuç: Bu olgu, uzun süreli topikal ve sistemik antifungal tedaviye yanıt vermeyen tinea corporis vakalarında, yalnızca T. mentagrophytes değil, dirençli seyir gösterebilen T. rubrum'un da ayırıcı tanıda göz önünde bulundurulması gerektiğini ortaya koymaktadır. Ayrıca antifungal duyarlılık testlerinin klinik yönetimde yol gösterici olabileceğini ve tedavi başarısını artırabileceğini vurgulamaktadır. Vorikonazolün sağladığı başarılı klinik yanıt ise dirençli olgularda alternatif tedavi seçeneklerinin önemini göstermektedir.

Anahtar Kelimeler: Trichophyton rubrum, tinea corporis, vorikonazol, T. mentagrophytes, dirençli tinea corporis

SS-9

HİDRADENİTİS SÜPÜRATİVA HASTALARINDA İNFLAMATUAR PARAMETRELERİN HASTALIK ŞİDDETİ İLE İLİŞKİSİNİN İNCELENMESİ

Sevim Baysak[1], Yusuf Yetiş[1]

[1]SBÜ Hamidiye Tıp Fakültesi Haydarpaşa Numune SUAM Deri ve Zührevi Hastalıklar Kliniği, İstanbul

Özet: Hidradenitis Süpürativa (HS), kronik inflamatuar bir deri hastalığı olup şiddet değerlendirmesinde Hurley evrelemesi ve IHS4 skoru kullanılmaktadır. Çalışmamızda hastalık şiddetiyle inflamatuar parametrelerin ilişkisi incelenmiştir. Şubat 2025-Haziran 2025 arasında takip polikliniğimize başvuran 31 HS hastasının verileri retrospektif olarak değerlendirildi. Hastaların demografik özellikleri, Hurley evresi, IHS4 skoru, CRP, NLR ve PLR değerleri analiz edildi. Hurley evresi ile CRP arasında anlamlı pozitif ilişki saptandı. IHS4 ile hastalık süresi ve CRP arasında pozitif korelasyon bulundu. Tüm hastaları doğrudan incelediğimizde IHS4 ile NLR, PLR anlamlı bir korelasyon ilişki saptanmamasına karşın hastalık şiddetine göre gruplara bölüp alt analiz yaptığımızda ise IHS4 ile NLR ve CRP değerleri arasında anlamlı farklılık belirlenmiştir. PLR değerleri ise alt analiz yapıldığında da IHS4 sınıflamaları arasında farklılık göstermemiştir. Bu veriler, özellikle klinikte kolay erişilebilir, rutin laboratuvar testlerinden elde edilebilen CRP ve NLR' nin HS yönetiminde ek karar destek aracı olarak kullanılabileceğini düşündürmektedir.

Giriş: Hidradenitis Süpürativa (HS), yeni tanımlanan ismiyle İnatçı Kıvrım Apsesi, rekürren kronik inflamatuar bir deri hastalığıdır. Hastalığın klinik şiddetinin belirlenmesinde uzun yıllardır statik bir sınıflandırma aracı olan Hurley evrelemesi kullanılmakla beraber kantitatif ölçütlere dayalı dinamik bir yöntem olan International Hidradenitis Suppurativa Severity Score System (IHS4) de önem kazanmaktadır. Hastalık aktivitesi değerlendirmede CRP ile son dönemlerde birçok deri hastalığında da olduğu gibi sistemik inflamasyonu yansıtan hematolojik parametrelerin kullanımı dikkat çekmektedir. Özellikle nötrofil/lenfosit oranı (NLR) ve trombosit/lenfosit oranı (PLR) gibi kolay erişilebilir biyobelirteçler, hastalık aktivitesinin değerlendirilmesinde araştırılmaktadır. Çalışmamızda hastalık şiddetiyle inflamatuar parametrelerin ilişkisinin değerlendirilmesi amaçlanmıştır.

Materyal-Metod: Çalışmamızda Şubat 2025- Haziran 2025 arasında takip polikliniğimize başvuran HS hastalarının kayıtları geriye dönük incelendi ve verileri eksiksiz olan 31 hastanın kayıtları alındı. Olguların yaş, cinsiyet, vücut kitle indeksi (VKİ), hastalık süresi, lezyon lokalizasyonları, sigara ve alkol kullanımı gibi demografik ve klinik özellikleri kaydedildi. Her hasta için Hurley evresi ve IHS4 skoru not edildi. Hastaların CRP düzeyleri kaydedildi; tam kan sayımı değerlerinden NLR ve PLR değerleri hesaplandı. İstatistiksel analizlerde, Hurley evreleri ve IHS4'e göre tanımlanan hafif/orta/şiddetli gruplar arasında NLR, PLR, CRP değerlerinin karşılaştırılmasında Kruskal Wallis non-parametrik varyans analizine başvuruldu. İkili karşılaştırmalarda bonferroni düzeltmesi yapılarak analiz sonuçları verildi. Korelasyon analizlerinde spearman non-parametrik korelasyon katsayısı verildi. $p < 0.05$ değeri istatistiksel olarak anlamlı kabul edildi.

Bulgular: Hastaların yaş ortalaması 36,90±11,89 yıl, VKİ ortalaması 28,17±3,62 kg/m2'dir. Bireylerin %29,0'u kadın, %71,0'i erkektir. VKİ sınıflamasına göre bireylerin %22,6'sı normal, %48,4'ü pre-obez, %29,0'u obezdir. Ortalama tanı süresi 4,84±3,00 yıl, ortalama hastalık süresi 9,35±6,53 yıldır. Ortalama tanıda 4,52±3,92 yıl gecikilmiştir. Sigara kullanımı oranı %77,4'tür. Ortalama sigara içme süresi 15,67±10,19 paket/yıldır. Hurley Evresi ile CRP arasında orta düzeyde, pozitif yönlü istatistiksel olarak anlamlı bir ilişki bulunmaktadır (r=0,492; p=0,005). CRP arttıkça Hurley Evresi (evre-1'den evre-3'e) artmaktadır. Hurley Evresi ile NLR, PLR, kilo, BMI, sigara içme süresi, bel çevresi arasında istatistiksel olarak anlamlı bir ilişki saptanmamıştır ($p > 0,05$).IHS4 ile hastalık süresi arasında orta düzeyde, pozitif yönlü anlamlı bir ilişki bulunmaktadır (r=0,444;p=0,012). Korelasyon analizinde IHS4 ile CRP arasında yüksek düzeyde, pozitif yönlü anlamlı bir ilişki bulunmaktadır (r=0,604;$p < 0,001$). Tüm hastaları doğrudan incelediğimizde IHS4 ile NLR, PLR anlamlı bir korelasyon ilişki saptanmamasına karşın ($p > 0,05$) hastalık şiddetine göre gruplara bölüp alt analiz yaptığımızda ise IHS4 ile NLR ve CRP değerleri arasında anlamlı farklılık belirlenmiştir ($p < 0,05$). IHS4 skoru > 10 olan hastalarda NLR ve CRP ortalamaları, ≤10 olanlara göre anlamlı derecede yüksek bulunmuştur. PLR değerleri ise IHS4 sınıflamaları arasında farklılık göstermemiştir ($p > 0,05$). IHS4 gruplarına göre değerlendirildiğinde; NLR ortalamaları 1–3 aralığında 1,78±0,22; 4–10 aralığında 2,18±0,63; > 10 aralığında 4,08±3,11 olup, aradaki fark istatistiksel olarak anlamlıdır (χ^2=6,089; p=0,048). CRP değerleri ise sırasıyla 3,75±1,58; 7,35±7,22 ve 33,52±27,26 olup, anlamlı farklılık göstermiştir (χ^2=14,325; p=0,001). İkili karşılaştırmalarda NLR açısından 1–3 ile > 10 grupları arasında (p=0,019), CRP açısından ise 1–3 ile > 10 (p=0,004) ve 4–10 ile > 10 grupları arasında (p=0,003) anlamlı fark tespit edilmiştir.

Tartışma ve sonuç: HS'de hastalık şiddetinin değerlendirilmesinde CRP ve NLR klinikte kolay erişilebilir ve faydalı biyobelirteçler olarak öne çıkmaktadır. Çalışmamızda PLR'nin ise hastalık aktivitesini yansıtmada yeterli olmadığı gözlenmiştir. Bu veriler, özellikle rutin laboratuvar testlerinden elde edilebilen CRP ve NLR'nin HS yönetiminde ek karar destek aracı olarak kullanılabileceğini düşündürmektedir. Bu biyobelirteçlerin prognostik değerini daha net biçimde ortaya koyabilmek için çok merkezli daha geniş örneklemlerle yapılacak ileri çalışmalara ihtiyaç vardır.

Anahtar Kelimeler: Hidradenitis süpürativa, C-reaktif protein (CRP), inflamasyon, nötrofil/lenfosit oranı (NLR)

SS-10

TRİZOMİ 8 POZİTİF MYELODİSPLASTİK SENDROM (MDS) TANILI BİR HASTADA BEHÇET HASTALIĞI ÖZELLİKLERİ: MDS TEDAVİSİNİ TAKİBEN GELİŞEN GENİTAL ÜLSERLER

Fatma Zehra Diken[1], Özgün Önder[2], Sinem Nihal Esatoğlu[2], Ayşe Salihoğlu[2], Muazzez Çiğdem Oba Kaymaz[1]

[1]İstanbul Üniversitesi-Cerrahpaşa, Cerrahpaşa Tıp Fakültesi, Deri ve Zührevi Hastalıkları Anabilim Dalı, İstanbul
[2]İstanbul Üniversitesi-Cerrahpaşa, Cerrahpaşa Tıp Fakültesi, İç Hastalıkları Anabilim Dalı, İstanbul

Giriş: Behçet hastalığı (BH), etiyolojisi tam olarak bilinmeyen, kronik ve nükslerle seyreden multisistemik bir vaskülittir. Hastalık en tipik olarak tekrarlayan oral ve genital ülserlerle kendini gösterir. Bunun yanı sıra oküler, kutanöz ve eklem tutulumu görülebilir; ayrıca santral sinir sistemi, gastrointestinal sistem ve büyük damarlar gibi majör organlar da etkilenebilir. Myelodisplastik sendrom (MDS); bozulmuş hematopoez, kemik iliği displazisi ve periferik sitopenilerle karakterize klonal bir hematopoetik kök hücre hastalığıdır. Artan olgu bildirimleri ve detaylı araştırmalar, BH ile MDS birlikteliğinin özellikle trizomi 8 sıklığının artmasıyla ilişkili olduğunu göstermiş ve iki durum arasında olası bir sitogenetik bağ olabileceğini düşündürmüştür. Bu olgu sunumunda, trizomi 8 pozitif MDS'nin BH-benzeri bir sendrom şeklinde seyrettiği ve genital ile kolonik ülserlerle karakterize olduğu bir vaka sunulmaktadır. Ayrıca, MDS tedavisini takiben gelişen genital ülserlerin, tedavi sonrası nötrofil yanıtındaki değişikliklerle tetiklenmiş olabileceği düşünülmektedir.

Olgu: Yirmi iki yaşındaki erkek hasta, 17 yaşında tekrarlayan oral ve genital ülserler nedeniyle BH tanısı konulmuş. Bu dönemde oküler tutulum saptanmamış, papülopüstüler veya nodüler kutanöz lezyonlar eşlik etmemiş ve paterji testi negatif bulunmuş. Takip eden yıllarda bulantı, kusma, karın ağrısı ve kanlı diyare şeklinde gastrointestinal semptomları gelişen hastaya yapılan kolonoskopide sol kolonda milimetrik ülserler, rektum ve sigmoid kolonda ise dağınık yerleşimli, milimetrik, "punched-out" ülserler saptanmış. Biyopsilerde granülomatöz inflamasyon ya da vaskülit bulgusu izlenmemiş. Aynı dönemde sitopeni gelişen hastanın kemik iliği biyopsisinde üç hematopoetik seride displazi, orta derecede miyelofibroz, hafif artmış blast oranı ve trizomi 8 pozitifliği saptanmış. Bulgular, düşük blastlı MDS (MDS-LB) ile uyumlu değerlendirilip hastaya venetoklaks ve azasitidin ile kemoterapi başlandıktan sonra skrotal bölgede en büyüğü yaklaşık 3 cm boyutunda, üç adet nekrotik ülser ortaya çıktı. Lezyonlar klinik olarak BH ülserleri ile uyumluydu (Şekil 1). Sifiliz ve viral enfeksiyonlara yönelik serolojik testler normaldi. Anakinra ve pulse kortikosteroid tedavisiyle ülserlerde kademeli iyileşme sağlandı (Şekil 2). Kemoterapiye devam edilen hastada kemik iliği nakli planlanmakta olup tedavisi halen sürmektedir.

Şekil 1.

MDS tedavisini takiben gelişen nekrotik genital ülserler

Şekil 2.

Pulse kortikosteroid ve anakinra tedavisini takiben genital ülserlerin düzelmesi

Tartışma ve sonuç: Son yıllarda, trizomi 8 pozitif MDS olgularında BH-benzeri klinik tabloların giderek daha sık bildirildiği görülmektedir. Literatürde, BH ile ilişkili MDS olgularının yaklaşık %86,7'sinde trizomi 8 saptanırken, primer MDS olgularında bu oran yalnızca %7–9'dur. Bu ilişkinin immünsüpresif ajan kullanımıyla mı, yoksa altta yatan immün disfonksiyonla mı ilişkili olduğu net değildir. Ancak bazı veriler, immün yanıtla bağlantılı olabileceğini düşündürmektedir. Nitekim, trizomi 8 pozitif MDS hastalarından elde edilen CD34+ hematopoetik progenitör hücre analizlerinde TGF-β, IL-6 ve IL-7 gibi immün/inflamatuvar yanıt genlerinin aşırı ekspresyonu ve artmış nötrofil aktivasyonu gösterilmiş; bunun BH-benzeri komplikasyonların gelişimine katkıda bulunabileceği ileri sürülmüştür. Bu olgular, klasik BH'den farklı özellikler sergileyebilmektedir. Özellikle gastrointestinal tutulum farklılık göstermektedir. Tipik intestinal BH genellikle ileoçekal bölgede birkaç adet, derin ve iyi sınırlı ülserlerle seyrederken, trizomi 8 pozitif MDS olgularında kolon ve rektuma yayılmış çok sayıda yüzeysel ve dağınık ülser izlenmektedir. Bizim hastamızda da literatürle uyumlu şekilde oküler tutulum yoktu ve bu durum BH-MDS birlikteliğinde göz bulgularının nadir olabileceğini düşündürmektedir. Dikkat çekici olarak, hastamızda MDS kemoterapisi sırasında üç adet skrotal ülser gelişti. Bu genital ülserlerin, tedaviye bağlı olarak artmış nötrofil aktivasyonuna ikincil gelişen nötrofilik dermatoz benzeri bir tabloya bağlı olabileceğini düşündük. Bu nedenle benzer durumlarda sistemik kortikosteroid gibi önleyici tedavilerin erken dönemde başlanmasını önermekteyiz. Ayrıca, sitopeni gelişen BH hastalarında altta yatan MDS ve trizomi 8 birlikteliği mutlaka akılda tutulmalıdır.

Anahtar Kelimeler: Behçet hastalığı, Myelodisplastik sendrom, Trizomi 8

SS-11

ÜÇÜNCÜ BASAMAKBBİR HASTANEDE HERPES ZOSTER ENFEKSİYONU NEDENİYLE HOSPİTALİZE EDİLEN HASTALARIN İNCELENMESİ: RETROSPEKTİF BİR ÇALIŞMA

Dilek Menteşoğlu[1]

[1]Ankara Etlik Şehir Hastanesi, Deri ve Zührevi Hastalıkları Kliniği, Ankara

Özet: Herpes zoster enfeksiyonun görülme sıklığı, hastanede yatış süresi ve komplikasyon gelişme riski ileri yaş ve komorbiditelerle birlikte dünya genelinde giderek artmaktadır. Bu durum sağlık sistemi içinde ciddi bir hastalık yükü oluşturmaktadır. Bu çalışma ile herpes zoster enfeksiyonu nedeniyle hospitalize edilen hastaların verilerinin araştırılması amaçlandı. Bu retrospektif çalışmada Ekim 2022- Eylül 2025 tarihleri arasında Ankara Etlik Şehir Hastanesi Dermatoloji Kliniği'nde herpes zoster enfeksiyonu nedeniyle hastaneye yatırılan 18 yaş ve üzerindeki 75 hastanın klinik ve demografik özellikleri, eşlik eden hastalıkları, aldıkları tedaviler ve buna bağlı gelişen komplikasyonlar ayrıntılı olarak incelendi. Hastaların %46.7 kadın, %53.3'ü erkekti. Yaş ortalaması 64.7 ± 15.2 idi ve hastaların %84'ü 50 yaş ve üzerindeydi. Hastalarda en çok tutulan dermatomlar trigeminal (%30.7) ve trigeminal + servikal (%17.3) dermatomlardı. Lezyonların en sık yerleşim yerleri yüz/göz çevresi (%28.0), gövde (%18.7) ve saçlı deri+ yüz/göz çevresi (%13.3) idi. Hastaların hastanede ortalama yatış günü 11.2 ± 4.36 idi. En sık görülen komplikasyonlar arasında postherpetik nevralji (%37.3), oküler komplikasyonlar (%29.3) ve sekonder bakteriyel enfeksiyon (%28.0) olduğu görüldü. Hastaların komorbiditelerinin tanımlanması ve derecelendirilmesinde kullanılan Charlson komorbidite indeksi puan ortalaması ise 3.49 ± 2.40 olarak bulundu. Herpes zoster enfeksiyonunun artan insidansı ve hastaların komorbiditelerinin önemine ilişkin hastalık hakkında daha fazla farkındalığın olması aşılama stratejilerinin uygulanmasına katkı sağlayacaktır.

Giriş: Son yıllarda dünya genelinde birçok ülkede herpes zoster enfeksiyonu insidansının ve buna bağlı hastaneye yatışların arttığı bildirilmektedir. Özellikle yaşlı popülasyonda herpes zoster enfeksiyonuna bağlı hastalık bakım yükü önemli bir halk sağlığı sorunudur. Herpes zoster enfekiyonuna bağlı hastanede yatış süresi ve komplikasyon riski hastaların yaşı ve eşlik eden komorbiditeler ile birlikte artmaktadır. Bu çalışmada herpes zoster enfeksiyonu nedeniyle dermatoloji servisine yatırılan yetişkin hastaların verilerinin ayrıntılı olarak incelenmesi amaçlandı.

Materyal-Metod: Bu çalışmaya Ekim 2022- Eylül 2025 tarihleri arasında Ankara Etlik Şehir Hastanesi Dermatoloji Kliniği'nde herpes zoster enfeksiyonu nedeniyle hospitalize edilen 18 yaş ve üzerindeki 75 hasta dahil edildi. Hastaların klinikodemografik özellikleri, laboratuvar verileri, hastanede yatış süresi, aldıkları tedaviler ve herpes zostere bağlı komplikasyonlar retrospektif olarak incelendi. Hastaların komorbiditelerinin tanımlanması ve derecelendirilmesinde Charlson komorbidite indeksi kullanıldı.

Bulgular: Hastaların 35'i (%46.7) kadın, 40'ı (%53.3) erkekti. Yaş ortalaması 64.7 ± 15.2 idi. Hastaların 12'si (%16.0) 50 yaş altında iken, 63'ü (%84.0) ise 50 yaş ve üzerindeydi. 10 hastanın (%13.3) ek hastalığı yoktu. Hastaların Charlson komorbidite indeksi (CKİ) puan ortalaması 3.49 ± 2.40 bulundu. CKİ puanı 0 olan 12 hasta (%16.0), 1-2 olan 13 hasta (%17.3), 3-4 olan 29 hasta (%38.7) ve ≥ 5 olan 21 hasta (%28.0) vardı. Hastaların %53.3'ünde bir dermatom tutulumu varken, %46.7'sinde ise 2 ve üzerinde dermatom tutulumu olduğu görüldü. Hastalarda en çok tutulan dermatomlar trigeminal (n=23, %30.7) ve trigeminal + servikal (n=13, %17.3) dermatomlardı.

Lezyonların en sık yerleşim yerleri yüz/göz çevresi (n=21, %28.0), gövde (n=14, %18.7) ve saçlı deri+ yüz/göz çevresi (n=10, %13.3) idi. Hastaların hastanede ortalama yatış günü 11.2 ± 4.36 idi. Hastaneye yatış öncesi 50 hasta (%66.7) polikliniğe başvururken, 25 hasta (%33.3) ise acil servisten konsültasyon ile danışılmıştı. Hastaların aldığı tedavilerin süresi intravenöz asiklovir (n=59) ortalama 11 gün, oral asiklovir (n=5) ortalama 4.6 gün, oral valasiklovir (n=12) ortalama 6.5 gün, oral antibiyotik (n=13) ortalama 7.1 gün, intravenöz antibiyotik (n=8) ortalama 11 gün ve oral brivudin (n=2) ortalama 7 gün olarak bulundu. Hastaların %18.7'sinde (n=14) anemi, %20'sinde (n=15) trombositopeni, %9.3'ünde (n=7) lökositoz, %12'sinde (n=9) lenfositoz, %13.3'ünde (n=10) lenfopeni, %36'sında (n=27) sedimentasyon artışı, %70.7'sinde (n=53) CRP artışı mevcuttu. Herpes zostere bağlı en sık görülen komplikasyonlar postherpetik nevralji (n=28, %37.3), oküler komplikasyon (n=22, %29.3) ve sekonder bakteriyel enfeksiyon (n=21, %28.0) idi. 29 hastada (%38.7) ise komplikasyon görülmedi.

Tartışma ve sonuç: Herpes zoster enfeksiyonun giderek artan insidansı, hospitalizasyonu ve hastaların komorbiditelerine ilişkin farkındalığın artması, bu alanda bağışıklama stratejilerinin benimsenmesine ve uygulanmasına katkıda bulunacaktır.

Anahtar Kelimeler: Herpes zoster, zoster, komplikasyon, postherpetik nevralji

SS-12

DENTAL İŞLEMLER SONRASINDA TEKRARLAYAN JENERALİZE BÜLLÖZ FİKS İLAÇ ERÜPSİYONU(JBFİE): ARTİKAİN İLE İLİŞKİLİ BİR OLGU

Leyla Büşra Öztürkmen[1], Ahmet Tuğrul Su[1], Pınar Celepli[1], Gülşen Akoğlu[1]

[1]Gülhane Eğitim ve Araştırma Hastanesi, Ankara

Giriş: Fiks ilaç erüpsiyonu (FİE), aynı ilaca yeniden maruz kalma ile aynı bölgede ortaya çıkan, sınırları belirgin, kırmızı-mor eritemli soliter yama ile karakterize kutanöz ilaç reaksiyonudur. Nadir de olsa büllerin eşlik ettiği yaygın tutulum yapabilir. Lokal anesteziklere bağlı olarak gelişen JBFİE oldukça nadirdir. Bu vakamızda dental işlemler sırasında artikain uygulanmasını takiben tekrarlayan JBFİE olgusunu sunmaktayız.

Olgu: Elli altı yaşında erkek hasta, polikliniğimize dental işlem sonrası gelişen; ellerinde, ayaklarında ve genital bölgesinde kızarıklık, su toplaması ve kaşıntı-ağrı şikayeti ile başvurdu. Muayenesinde; el ve ayakta bilateral dorsal bölgede daha yoğun ortası mor, etrafı açık kırmızı eritemli yamalar ve yer yer açılmış bül artıklarının da olduğu plaklar izlendi. Genital bölgede canlı kırmızı eritemli yamalar ve açılmış bül artıklarının izlendiği plaklar gözlendi. Oral mukoza doğaldı.Hastanın hikayesinde daha öncede dental girişim sırasında kullanılan lokal anestezik madde sonrası vücudunun aynı bölgelerinde aynı şekilde döküntü oluştuğu öğrenildi. Hastanın muayene, hikayesi ve histopatoloji değerlendirmesiyle artikain enjeksiyonu sonrası jeneralize büllöz fiks ilaç erupsiyonu olduğu düşünüldü. Hastaya sistemik oral steroid tedavisi ve topikal bakımı yapılarak tedavisi tamamlandı

Bacak

eller

bacak ekstansör

ayak dorsal

Tartışma ve sonuç: JBFİE nadir görülen bir ilaç döküntüsü olup klinik açıdan eritema multiforme ve Steven Johnson Sendromu karışabilir. Hastaların detaylı muayenesinin yapılması ve anamnez alınması tanıyı kolaylaştırır. Dental işlemlerde kullanılan lokal anesteziklerin de ilaç döküntüsü yapabileceği unutulmamalıdır.

Anahtar Kelimeler: Fiks İlaç Erüpsiyonu, Artikain, Dental İşlem

SS-13

PERFORAN DERMATOZLARIN KLİNİK VE HİSTOPATOLOJİK ÖZELLİKLERİ İLE EŞLİK EDEN SİSTEMİK HASTALIKLARIN RETROSPEKTİF DEĞERLENDİRİLMESİ

Göksu Dalgıç Demirtaş[1], Tubanur Çetinarslan[1], Peyker Temiz[2], Aylin Türel Ermertcan[1]

[1]Manisa Celal Bayar Üniversitesi Deri ve Zührevi Hastalıklar Anabilim Dalı, Manisa
[2]Manisa Celal Bayar Üniversitesi Patoloji Anabilim Dalı, Manisa

Özet: Amaç: Bu çalışmada, perforan dermatoz (PD) tanısı almış olguların klinik ve histopatolojik özelliklerinin, eşlik eden sistemik hastalıkların ve uygulanan tedavi yöntemlerinin retrospektif olarak değerlendirilmesi amaçlanmıştır.Yöntem: Ocak 2008 – Ağustos 2025 tarihleri arasında Manisa Celal Bayar Üniversitesi Dermatoloji Polikliniği'ne başvuran ve klinik/histopatolojik olarak PD tanısı almış hastalar çalışmaya dahil edilmiştir. Demografik veriler, klinik bulgular, histopatolojik özellikler, eşlik eden sistemik hastalıklar, tedavi süreçleri ve tedavi yanıtları hasta dosyalarından elde edilerek analiz edilmiştir.Bulgular: Çalışmaya dahil edilen olgularda en sık gözlenen PD alt tipi Kyrle hastalığı olup, hastaların çoğunda diabetes mellitus ve/veya kronik böbrek yetmezliği eşlik etmekteydi. Kaşıntı en belirgin semptomdu ve lezyonlar sıklıkla Koebner fenomeni ile ilişkilendirildi. Kombinasyon tedavileri, monoterapilere kıyasla daha başarılı sonuçlar verdi.Sonuç: PD, sistemik hastalıklarla yakından ilişkili, kronik seyirli ve tanı-tedavi süreci çok yönlü planlama gerektiren nadir bir dermatolojik tablodur. Bu çalışma, ülkemiz popülasyonuna ait klinik bir seriyi ortaya koyarak tanı ve tedavi süreçlerine katkı sağlamaktadır.

Giriş: Perforan dermatoz (PD), dejenerasyona uğramış dermal materyalin epidermis üzerinden dışarı atılmasıyla karakterize nadir görülen bir hastalık grubudur. Edinsel perforan dermatozlar (APD), Kyrle hastalığı (KD), perforan folikülit (PF), elastosis perforans serpiginosa (EPS) ve reaktif perforan kollagenozis (RPC) olmak üzere dört ana alt tipe ayrılır. Aynı hastada farklı zaman ve bölgelerden alınan biyopsilerde birden fazla alt tipin bulguları görülebilir. Bu nedenle APD şemsiye terimi tercih edilmektedir. Hastalık sıklıkla 5.-6. dekadlarda ortaya çıkar, erkeklerde daha sık görülür ve çoğunlukla diabetes mellitus (DM) ve/veya kronik böbrek yetmezliği (KBY) gibi sistemik hastalıklarla ilişkilidir. Klinik görünüm değişken olup tanı histopatolojik doğrulama ile konur. Tedaviye rağmen nüks görülebilir; bu nedenle etkin tedavi planı ve eşlik eden hastalıkların yönetimi önemlidir. Bu çalışmada PD tanılı olguların klinik, histopatolojik ve sistemik özellikleri retrospektif olarak değerlendirilmiştir.

Materyal-Metod: Bu retrospektif çalışmaya, Ocak 2008 – Ağustos 2025 tarihleri arasında Manisa Celal Bayar Üniversitesi Dermatoloji Kliniği'ne başvuran ve klinik ile histopatolojik olarak PD tanısı konulan hastalar dahil edilmiştir.Hasta dosyalarından elde edilen veriler şunlardır: Yaş, cinsiyet, hastalık süresiKlinik bulgular ve lezyonların lokalizasyonu, histopatolojik bulgular, eşlik eden sistemik hastalıklar (DM, KBY vb.), kullanılan ilaçlar, tetkik sonuçları (HbA1c, açlık glukoz, total IgE, hepatit serolojisi, CRP, ESR, GFR, TSH/T3/T4), uygulanan tedavi yöntemleri (topikal, sistemik, fototerapi) ve süreleri, tedaviye verilen klinik yanıt. Veriler retrospektif olarak dosya ve arşiv kayıtlarından toplanmıştır.

Bulgular: Çalışmaya 71 hasta dahil edildi (sayısal veri örneklerle girilebilir).Hastaların %60'ı kadın, %40'i erkekti; yaş ortalaması 55,2 ± 18,7 idi.Olguların %32'inde DM, %17'inde KBH, %11'inde her ikisi birlikte saptandı.Kaşıntı, %100 oranında başvuru semptomuydu; lezyonların çoğu alt ekstremitelerde ve sırt bölgesinde lokalizeydi.Histopatolojik olarak transepidermal eliminasyon, bazofilik hücresel debris, kollajen/elastin kalıntıları en sık bulgulardı. Topikal, sistemik ve fototerapiye dayalı çeşitli tedaviler uygulanmış olup; tedavilerin klinik başarı oranı %35 olarak değerlendirilmiştir. Tedavi sonrası lezyonların çoğunda gerileme gözlenirken, atrofik skar ve hiperpigmentasyon yaygın olarak izlendi.

Tartışma ve sonuç: Çalışmamızda APD olgularında en sık görülen sistemik hastalıkların DM ve KBY olduğu, bu hastalıklara sahip bireylerde PD gelişme riskinin arttığı gözlenmiştir. Kaşıntının hem hastalık şiddeti hem de yeni lezyon oluşumu (Koebner fenomeni) üzerinde etkili olduğu, bu nedenle antipruritik tedavilerin önem taşıdığı görülmüştür. Literatürde PD'nin heterojen yapısı nedeniyle tanı sürecinde zorluklar bildirilmektedir; bizim çalışmamızda da bazı olgularda birden fazla alt tipin histopatolojik bulguları tespit edilmiştir. Kombinasyon tedavilerinin daha etkili olduğu sonucuna varılmıştır. Ayrıca, PD'nin spontan gerilemesinin nadir olduğu ve uzun süreli takip gerektirdiği de bir kez daha doğrulanmıştır.Sonuç olarak perforan dermatozlar, özellikle DM ve KBY gibi sistemik hastalıklarla yakın ilişkili, kronik, kaşıntılı ve tekrarlayıcı seyirli dermatozlardır. Tanı için klinik-histopatolojik korelasyon önemlidir. Kombinasyon tedavileri, özellikle sistemik hastalığın kontrolüyle birlikte uygulandığında daha başarılı sonuçlar sağlamaktadır. Bu çalışma, APD olgularının ülkemize özgü bir seride değerlendirilmesini sağlayarak, tanı ve tedavi süreçlerine katkı sunmaktadır.

Anahtar Kelimeler: Edinsel perforan dermatoz, Transepidermal eliminasyon

SS-14

DARİER BELİRTİSİ GÖSTEREN LÖSEMİ KUTİS: AML-M5'İN NADİR BİR SUNUMU

İdil Sena Canver[1], Turan Bayhan[2], Esra Karakuş[3], Esra Kıratlı Nalbant[1]

Ankara Bilkent Şehir Hastanesi, Deri ve Zührevi Hastalıkları Kliniği, Ankara

Giriş: Akut miyeloid lösemi (AML), hematopoetik kök hücrelerin olgunlaşmasında bozulma ve blastik hücrelerin kontrolsüz çoğalmasıyla karakterize agresif seyirli bir hematolojik malignitedir. AML'nin özellikle M4 ve M5 alt tiplerinde deri tutulumu gelişebilir ve bu durum lösemi kutis olarak adlandırılır. Lösemi kutis sistemik lösemi tanısından önce, eş zamanlı veya sonrasında çıkabilir ve nodül,papül,plak şeklinde klinik bulgu gösterebilir. Genellikle hastalığın ilerlediğini ve kötü prognozu işaret eder. Darier belirtisi ise genellikle kutanöz mastositoz ile ilişkilendirilen ve lezyonların mekanik irritasyonu sonrasında gelişen lokal eritem ve ödem ile karakterize bir fizik muayene bulgusudur. Literatürde darier belirtisinin AML ile birlikte görülmesi son derece nadirdir ve bilindiği kadarıyla AML-M5 alt tipiyle birlikteliği daha önce rapor edilmemiştir. Bu vakada, AML-M5 tanısı alan bir çocuk hastada darier belirtisi eşlik eden lösemi kutis vakası sunuyoruz.

Olgu: 15 yaşında pediatri servisinde yatmakta olan erkek hasta, hastaneye yatışında fark edilen derideki kabarıklıkları sebebiyle tarafımıza konsulte edildi. Hastanın öyküsünde; yaklaşık 3 ay önce dış merkeze ateş şikayetiyle başvurduğu, fizik muayenesinde hepatosplenomegali ve laboratuvar testlerinde sitopeni (wbc: 70.22x10^9/L, hb:11.7 g/dL, plt:30x10^9/L) , ferritin yüksekliği (3000 ng/dL), hipofibrinojenemi (0.67 g/L) , trigliserit (359 mg/dL) ve LDH yüksekliği (2259 U/L) saptanması sebebiyle hemofagositik lenfohistiyositoz ön tanısı aldığı; akabinde anakinra ve siklosporin tedavisi başlandığı ancak klinik yanıt alınamaması nedeniyle ileri tetkik amacıyla hastanemiz pediatri bölümüne yönlendirildiği öğrenildi. Hastanın dermatolojik muayenesinde bilateral bacaklarda, kollarda ve gövdede gelişigüzel dağılımlı 10-15 adet, bazıları deri renginde bazıları hafif mor, kaşıntı ve ağrı eşlik etmeyen en büyüğü 1x1 cm çapında olan papüller saptandı. Sol bacak ön yüzdeki lezyon, hafif bir künt travma uygulanmasının ardından 5 dakika içinde daha eritemli ve ödemli hale geldi ve darier belirtisi pozitif olarak değerlendirildi (Şekil 1). Ayrıca fizik muayenesinde hepatosplenomegali ve servikal bölgede bilateral ele gelen sert lenfadenopati mevcuttu. Sağ bacak distalindeki darier belirtisi bakılmamış lezyondan kutanöz mastositoz, lösemi kutis, kutanöz metastaz, langerhans hücreli histiyositoz, indetermine histiyositoz ön tanılarıyla bir adet deri biyopsisi alındı. Histopatolojik inceleme dermal blastik hücreler izlendi; bu hücreler MPO ile boyanmada pozitif bulundu ve CD117, CD3, CD34, PAX5, TDT negatif olarak sonuçlandı (Şekil 2). Klinik ve histopatolojik bulgular eşliğinde, AML deri tutulumu ile uyumlu değerlendirildi. Sistemik mastositozun dışlanması için yapılan serum triptaz düzeyi normal saptandı. Kemik iliği biyopsisinde CD33 diffüz pozitif, CD14, CD117, CD3, CD34, PAX5, TDT negatif şeklinde boyanma gösteren diffüz blastik hücre infiltrasyonu içeren hiperselüler yapı gözlendi ve AML-M4/M5 ile uyumlu değerlendirildi. Hastanın eş zamanlı gelişen fasiyal paralizisi sebebiyle yapılan beyin diffüzyon manyetik rezonans görüntülemesinde merkezi sinir sistemi tutulumu saptandı. Sistemik tutulum taraması için yapılan incelemelerde ek olarak, testis ve böbrek tutulumu saptandı. Tüm bu bulgular doğrultusunda hastaya AML-M5 tanısı konuldu ve kemoterapi protokolü başlatıldı. Ancak hastada kemoterapi ve eş zamanlı antibiyoterapi alırken, toksik epidermal nekroliz tablosu gelişti. Hastada şüpheli ilaçlar kesildi. Prednizolon 1 mg/kg/gün ve intravenöz immünglobulin 0.4 gr/kg başlandı, hasta bu tedavinin 5.gününde tablonun hızlı şekilde ilerlemesi sebebiyle plazmaferez yapıldı, ancak hasta dekompanse oldu ve takip eden birkaç gün içinde eks oldu.

Şekil 1A

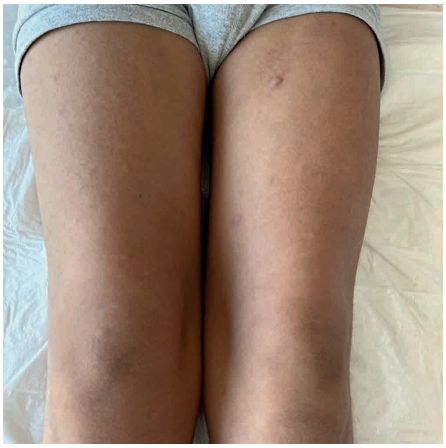

Sağ dizde deri renginde darier belirtisi bakılmamış papüller, sol bacakta darier belirtisi bakılmış papül

Şekil 1B

Sol bacakta papülün ovulmasını takiben papülde gelişen eritem ve ödem

Şekil 2A

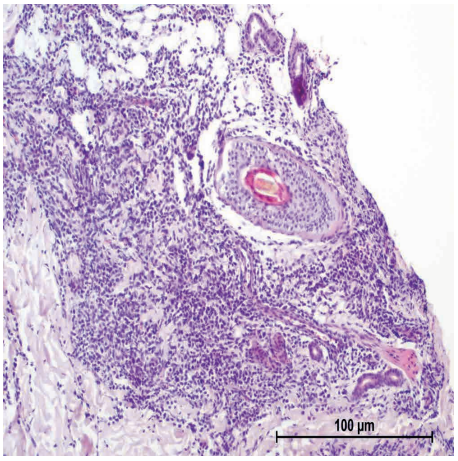

Papiller dermiste diffüz blastik infiltrasyon (HE X 40)

Şekil 2B

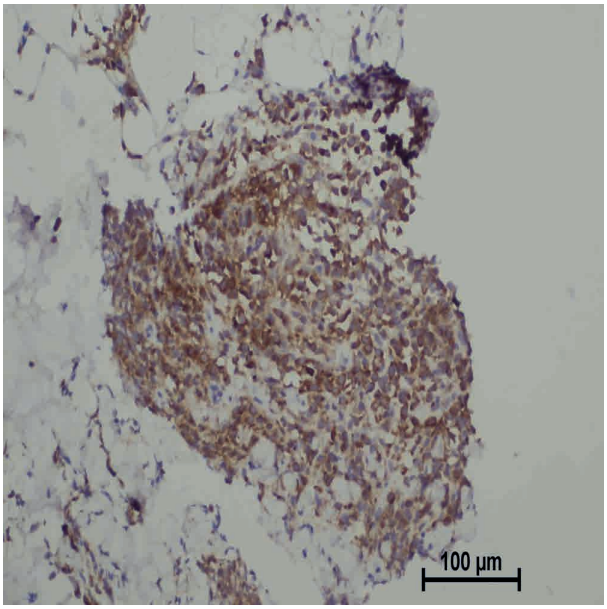

Blastik hücrelerin MPO ekspresyonu (MPO X 40)

Tartışma ve sonuç: Lösemi kutis, AML'nin nadir fakat tanısal ve prognostik önemi olan kutanöz bir bulgusudur ve genellikle nonspesifik papüller ve nodüler lezyonlarla prezente olur. Darier belirtisi ise çoğunlukla kutanöz mastositozda gözlenen bir fizik muayene bulgusudur. Lezyonlara mekanik uyarı sonrasında lezyonda lokal eritem ve ödem gelişmesiyle karakterizedir. Ancak nadir durumlarda hematolojik malignitelerde de darier belirtisi pozitifliği bildirilmektedir. Henostroza-Inga ve arkadaşları (2021), akut lenfoblastik lösemi (ALL) tanısı öncesinde deride nodüller ile başvuran bir infantta darier pozitif lösemi kutis bildirmiştir, bu bulgunun mast hücrelerinden bağımsız gelişebileceğini ve lenfoblastik hücrelerden salınan interlökin-3'ün mast hücrelerini sekonder olarak aktive ederek bu bulgunun ortaya çıkabileceğini öne sürmüşlerdir. Literatürde T-ALL tanılı bir hastada cilt lezyonlarının ürtikerya pigmentosa benzeri görünüm sergilediği ve darier belirtisi gösterdiği bildirilmiştir. Benzer şekilde bir yenidoğanda ALL tanısı öncesinde ortaya çıkan ve sonrasında lösemi kutis olduğu ortaya çıkan cilt lezyonlarında darier belirtisi gözlenmiştir. 2020 yılında yayınlanmış başka bir çalışmada marjinal zon lenfoma olan bir hastanın deri lezyonunda darier pozitifliği gözlenmiştir ve bu lezyonun da histopatolojisinde mast hücreleri görülmemiştir. Bizim olgumuzda darier belirtisinin pozitif olması, başlangıçta mastositoz ön tanısını düşündürdü, ancak normal serum triptaz düzeyi ve histopatolojide mast hücre görülmemesi mastositozu dışladı. Bilindiği kadarıyla darier belirtisinin AML M5 alt tipinde gözlenmesi literatürde daha önce tanımlanmamıştır. Bu açıdan bakıldığında bizim vakamız, AML-M5 tanısı ile birlikte darier belirtisinin saptandığı ilk vaka olması açısından önem taşımaktadır. Darier belirtisi daha çok mastositoza özgü gibi değerlendirilse de bu belirti hematolojik malignitelerin cilt tutulumlarında da ortaya çıkabilmektedir. Bu olgu, AML-M5 tanısı ile birlikte darier belirtisinin eşlik ettiği nadir bir durumu ortaya koyması açısından ve darier belirtisi varlığında mastositoza ek olarak lösemi kutisin de düşünülmesi gerektiğini vurgulamaktadır.

Anahtar Kelimeler: Akut miyelomonositik lösemi, Darier belirtisi, Lösemi kutis

SS-15

AKNE TEDAVİSİNDE GİZLİ ENGEL: İZOTRETİNOİN FOBİSİ VE KLİNİK SONUÇLARI

Simge Ünal[1], Sema Koç Yıldırım[1], Lütfi Işık[2], Tuğcan Yüksek[3]

[1]Uşak Üniversitesi, Uşak
[2]Uşak Eğitim ve Araştırma Hastanesi, Uşak
[3]Girne Akçiçek Devlet Hastanesi, Girne

Özet: Akne Tedavisinde Gizli Engel: İzotretinoin Fobisi ve Klinik SonuçlarıArka PlanSistemik izotretinoin, orta-şiddetli akne vulgaris tedavisinde etkili bir yöntemdir; ancak yan etkilere ilişkin kaygılar, sıklıkla tedavi reddine veya zayıf uyuma neden olmaktadır. "İzotretinoin fobisi" olgusu, prevalansı ve klinik etkileri açısından yeterince araştırılmamıştır.AmaçYeni geliştirilen İzotretinoin Fobi Ölçeği kullanılarak izotretinoin fobisinin prevalansını, ilişkili faktörlerini ve tedavi davranışı ile yaşam kalitesi üzerindeki etkisini belirlemek.YöntemlerBu kesitsel çalışma, Haziran–Aralık 2025 tarihleri arasında Uşak Üniversitesi'nde orta-şiddetli akne vulgaris tanılı 312 hasta ile yürütüldü. Veriler, 11 maddelik İzotretinoin Fobi Ölçeği'ni (Cronbach alfa = 0,86) de içeren beş bölümlük bir anket aracılığıyla toplandı. İstatistiksel analizler arasında tanımlayıcı istatistikler, ROC analizi, ki-kare testleri, korelasyon analizleri ve klinik olarak anlamlı fobi (puan > 21,5) belirleyicilerini saptamak için lojistik regresyon yer aldı.Bulgular312 hastanın (ortalama yaş: 20,16 ± 3,96 yıl) %45,2'si düşük, %50,3'ü orta ve %4,5'i yüksek fobi puanına sahipti. Anlamlı fobi için kesme değeri > 21,5 idi (AUC = 0,806). Daha yüksek eğitim düzeyi, fobi puanları ile pozitif korelasyon gösterdi ($\rho = 0,191$, $p < 0,001$). Daha önce izotretinoin kullanmış olanlarda puanlar anlamlı şekilde daha düşüktü ($p = 0,003$). Klinik olarak anlamlı fobi, tedavi reddi, yaşam kalitesinde bozulma ve artmış sağlık hizmeti başvurusu ile ilişkiliydi; ancak tedaviyi bırakma ile ilişkili değildi. Davranışsal tereddüt, sosyal etki ve yan etki korkusu en yaygın endişeler olarak belirlendi.SonuçİzotretinoinFobisi, akne tedavisinde önemli bir engeli temsil etmektedir. İzotretinoin Fobi Ölçeği, risk altındaki hastaların tespiti için güvenilir bir araçtır. Korkuların azaltılması, tedavi uyumunun artırılması ve uzun vadeli akne komplikasyonlarının önlenmesi için erken tanı ve hedefe yönelik danışmanlık kritik öneme sahiptir.

Giriş: GİRİŞSistemik izotretinoin, orta-şiddetli akne vulgarisin tedavisinde en etkili farmakolojik ajan olarak kabul edilmektedir[1]. Ancak iyi bilinen etkinliğine rağmen, çok sayıda hasta potansiyel yan etkiler—özellikle teratojenite, hepatotoksisite, mukokütanöz kuruluk ve olası psikiyatrik sonuçlar—konusunda kaygı duymaktadır. Bu endişeler, tedaviye başlamayı reddetmeye, erken sonlandırmaya veya düzensiz uyuma yol açarak klinik sonuçları olumsuz etkileyebilmektedir[2]."İzotretinoin fobisi" terimi, uygun klinik endikasyonlar ve hekim güvencesine rağmen izotretinoin kullanımına karşı orantısız ve kalıcı bir korkuyu ifade eder. Pek çok dermatolog günlük pratikte bu olgu ile karşılaşsa da, prevalansını nicel olarak ortaya koyan ve katkıda bulunan faktörleri belirleyen güçlü veriler sınırlıdır.Bu fobinin başlıca tetikleyicilerinden biri, denetimsiz sağlık bilgi kaynaklarının etkisi gibi görünmektedir. Dijital çağda hastalar giderek daha fazla anekdotsal raporlara, sosyal medya anlatılarına ve sıklıkla riskleri abartan veya yanlış aktaran kanıta dayalı olmayan içeriklere maruz kalmaktadır. Ayrıca, akranlar veya çevrimiçi fenomenler tarafından paylaşılan olumsuz hikâyeler mevcut kaygıları pekiştirerek korku temelli tedavi kararlarına yol açabilir[3].Kortikosteroid fobisi gibi ilaçlara bağlı korkuları değerlendiren çalışmalar yapılmış olsa da, izotretinoin fobisine odaklanan araştırmalar oldukça sınırlıdır[4]. Ayrıca bu korkunun tedavi kaçınması, zayıf uyum ve yaşam kalitesinde bozulma gibi davranışsal sonuçları da yeterince araştırılmamıştır.Bu çalışma, temsili bir akne hasta popülasyonunda izotretinoin fobisinden sistematik biçimde söz ederek bu kritik bilgi boşluklarını doldurmayı amaçlamaktadır.

Yapılandırılmış 11 maddelik bir anket kullanarak izotretinoin ile ilişkili korkuların prevalansını ölçmeyi, temel sosyodemografik ve davranışsal ilişkilerini tanımlamayı ve bu korkunun tedavi davranışı ile yaşam kalitesi üzerindeki geniş etkilerini değerlendirmeyi hedefledik. Bu yaklaşım aracılığıyla, izotretinoin fobisinin akne tedavisinde somut bir engel teşkil edip etmediğini belirlemeyi ve gelişimine katkıda bulunan temel faktörlere ışık tutmayı amaçladık.

Materyal-Metod: Bu kesitsel, anket tabanlı çalışma, Haziran–Aralık 2025 tarihleri arasında Uşak Eğitiö ve Araştırma hastanesi dermatoloji polikliniğinde gerçekleştirildi. Birincil amaç, akne vulgarisli hastalarda izotretinoin ile ilişkili fobinin varlığını ve katkıda bulunan faktörleri araştırmaktı.Toplam 312 ardışık orta-şiddetli akne vulgaris tanılı hasta çalışmaya dahil edildi. Dahil edilme kriterleri: (1) ≥14 yaş, (2) dermatolog tarafından doğrulanmış orta-şiddetli akne tanısı, (3) anketi bağımsız olarak anlayıp doldurabilme, (4) 18 yaş altıysa ebeveyn/vasiden bilgilendirilmiş onam alınması. Kognitif bozukluğu, ağır psikiyatrik hastalığı olan veya akne dışı endikasyonlarla izotretinoin kullanan hastalar dışlandı.Çalışma protokolü Uşak Üniversitesi Etik Kurulu tarafından onaylandı (6 Şubat 2025, sayı: 12). Tüm katılımcılardan yazılı onam alındı. Çalışma Helsinki Bildirgesi ilkelerine uygun yürütüldü.Araştırma ekibi tarafından geliştirilen yapılandırılmış anket beş bölümden oluşmaktaydı:1.Sosyodemografik Veriler: Yaş, cinsiyet, eğitim düzeyi, meslek.2.Klinik Akne Profili: Hastalık süresi, önceki akne tedavileri (izotretinoin dahil), mevcut tedavi durumu.3.İzotretinoin Fobi Ölçeği: Sistemik izotretinoinle ilgili hasta kaygılarını değerlendirmek üzere geliştirilen 11 maddelik yeni bir ölçek. Karaciğer toksisitesi, teratojenite, infertilite, psikiyatrik yan etkiler ve akran/sosyal medyadan gelen yanlış bilgiler gibi temaları kapsıyordu. Her madde 0 (kesinlikle katılmıyorum)–4 (kesinlikle katılıyorum) arasında puanlandı. Toplam puan 0–44 arasında değişti. Yüksek puan = daha fazla korku.4.Tedavi Davranışı: Korku nedeniyle izotretinoini reddetme, bırakma veya atlama olup olmadığı ve nedenleri.5.Yaşam Kalitesi Üzerindeki Etki: İzotretinoin ile ilişkili korkuların günlük yaşam, iş/okul performansı, sosyal yaşam, uyku veya sağlık hizmeti arayışı üzerindeki etkisi.Anket, araştırmacı gözetiminde kendi kendine dolduruldu.İç tutarlılık Cronbach alfa katsayısı ile değerlendirildi (≥0.70 kabul edildi). ROC analizi ile ölçeğin ayırt edici geçerliliği ve klinik olarak anlamlı fobi için optimal eşik belirlendi. Toplam puanlar düşük (0–14), orta (15–29) ve yüksek (30–44) düzeylere ayrıldı.—İSTATİSTİKSEL ANALİZVeriler SPSS 30.0 ile analiz edildi. Sürekli değişkenler ortalama ± standart sapma, kategorik değişkenler frekans ve yüzde olarak verildi. Ölçeğin iç tutarlılığı Cronbach alfa ile değerlendirildi.Gruplar arası karşılaştırmalarda bağımsız örneklem t-testi veya Mann–Whitney U testi, kategorik değişkenlerde ki-kare testi kullanıldı. Pearson ve Spearman korelasyonları ile ilişkiler incelendi. ROC analizi ile klinik olarak anlamlı fobi için kesme değeri belirlendi. Lojistik regresyon ile bağımsız yordayıcılar araştırıldı. $p < 0.05$ anlamlı kabul edildi.

Bulgular: BULGULARKatılımcı Özellikleri:Toplam 312 hasta dahil edildi (ortalama yaş 20,16 ± 3,96 yıl; aralık 14–40). Ortalama akne süresi 45,26 ± 38,96 ay idi. Çoğunluğu kadın (%76,3) ve neredeyse yarısı lisans mezunu (%48,1) idi.Hastaların büyük kısmı izotretinoin öncesinde topikal benzoil peroksit (%97,1), topikal antibiyotik (%93,6), dermokozmetik ajanlar (%79,5) ve topikal retinoid (%77,9) kullanmıştı. %65,1'i oral tetrasiklin almıştı. %12,5'i daha önce sistemik izotretinoin kullanmıştı.İzotretinoin Fobi Ölçeği ortalama puanı 15,16 ± 7,88 idi. Katılımcıların %45,2'si düşük, %50,3'ü orta, %4,5'i yüksek düzeyde fobi sergiledi. ROC analizi ile klinik olarak anlamlı fobi için kesme değeri > 21,5 olarak bulundu (AUC = 0.806). Eğitim düzeyi ile fobi puanı arasında zayıf ama anlamlı pozitif korelasyon vardı ($\rho = 0.191$, $p < 0.001$). Yaş ve akne süresi ile anlamlı ilişki bulunmadı. Daha önce izotretinoin kullananların fobi puanları anlamlı şekilde düşüktü ($p=0.003$).Klinik olarak anlamlı fobi (skor > 21,5), tedaviye başlamayı reddetme ($p=0.024$), yaşam kalitesinde bozulma ($p < 0.001$) ve sağlık hizmeti arayışında artış ($p=0.024$) ile anlamlı ilişkili bulundu; ancak tedavi bırakma ile ilişki saptanmadı.

Tartışma ve sonuç: TARTIŞMA: Bu çalışma, orta-şiddetli aknesi olan hastalarda izotretinoin fobisini sistematik olarak değerlendiren ve yeni geliştirilen, psikometrik olarak geçerli İzotretinoin Fobi Ölçeği'ni kullanan ilk araştırmadır. Katılımcıların %54,8'inde orta-yüksek düzeyde fobi tespit edildi.Özellikle sosyal medya ve doğrulanmamış çevrimiçi içeriklerin hastaların korkularını beslediği görülmektedir. Daha yüksek eğitim düzeyi ile fobi arasında pozitif ilişki saptanması, bilgiye erişimin her zaman doğru anlayışla sonuçlanmadığını, aksine yanlış içeriklere maruz kalmayı artırabileceğini düşündürmektedir. Önceki izotretinoin deneyimi olanlarda fobinin daha düşük bulunması, doğrudan tecrübenin korkuları azaltıcı bir etkiye sahip olduğunu göstermektedir.Bu ölçek yüksek iç tutarlılık (α=0.86) ve güçlü ayırt edici geçerlilik (AUC=0.806) göstermiştir. Dolayısıyla risk altındaki hastaları belirlemede kullanılabilecek güvenilir bir klinik tarama aracı olabilir.—SONUÇ: Sistemik izotretinoin, orta-şiddetli aknede temel tedavi seçeneği olmaya devam etmektedir; ancak hastaların neredeyse yarısında tedavi öncesi orta-yüksek düzeyde korku mevcuttur. Bu korkular sadece yan etkilere değil, davranışsal kaçınmaya ve sosyal etkilere de dayanmaktadır. Yeni geliştirilen İzotretinoin Fobi Ölçeği, tedavi reddi veya uyumsuzluk riski taşıyan hastaları saptamada yararlı bir araçtır. Erken tanı ve hedefe yönelik danışmanlık sayesinde korkular azaltılabilir, uyum artırılabilir ve akneye bağlı uzun vadeli komplikasyonlar önlenebilir.Çalışma protokolü Uşak Üniversitesi Etik Kurulu tarafından onaylanmıştır (6 Şubat 2025, sayı: 12).

Anahtar Kelimeler: Akne, İsotretinoin fobi

4. Ankyra Dermatoloji Sempozyumu

13 - 16 KASIM 2025

ETHNO BELEK - ANTALYA

Poster Bildiriler

PS-1

CARD14 MUTASYONU İLE DOĞRULANMIŞ TİP 6 PİTRİYAZİS RUBRA PİLARİS HASTASINDA IXEKİZUMAB İLE BAŞARILI TEDAVİ: OLGU SUNUMU

Ömer Faruk Tolun[1], Burhan Engin[1]

[1]İstanbul Üniversitesi Cerrahpaşa-Cerrahpaşa Tıp Fakültesi Deri ve Zührevi Hastalıkları, İstanbul

Özet: Pitriyazis rubra pilaris (PRP), nadir görülen, kronik seyirli, papüloskuamöz bir deri hastalığıdır. Klinik olarak yaygın eritemli ve hiperkeratotik plaklarla karakterizedir. Tip 6 PRP, CARD14 gen mutasyonlarıyla ilişkili olup ailesel geçiş gösterebilir. Bu olgu sunumunda, doğuştan beri PRP tanısı olan, genetik olarak Tip 6 PRP olduğu doğrulanan ve konvansiyonel tedavilere yanıtsız olan 35 yaşında bir kadın hastanın Ixekizumab tedavisi ile başarılı bir şekilde kontrol altına alınması anlatılmaktadır. Olgu, biyolojik tedavilerin özellikle gebelik planlayan kadınlarda güvenli ve etkili bir alternatif olabileceğini göstermektedir.GirişPitriyazis rubra pilaris (PRP), nadir görülen bir inflamatuvar deri hastalığıdır ve etiyopatogenezi tam olarak açıklanamamıştır. Klinik olarak karakteristik lezyonlar; foliküler papüller, eritemli plaklar, palmoplantar keratoderma ve 'adacık görünümü' ile ayrışan sağlam deri alanlarıdır. PRP'nin sınıflandırılması, Griffiths tarafından 1980 yılında önerilen altı tip üzerinden yapılmakta olup, bunlar klinik seyir, yaş ve genetik bulgulara göre ayrılır. Tip 6 PRP, CARD14 gen mutasyonu ile ilişkilendirilmiş kalıtsal bir form olup, otozomal dominant geçiş gösterir. Bu gen, NF-kB sinyal yolaklarını aktive eden bir proteini kodlar ve bu yolakların aşırı aktivasyonu, inflamatuvar deri bozukluklarında rol oynayabilir. Geleneksel tedavi seçenekleri arasında oral retinoidler, immünsüpresifler ve topikal ajanlar yer alır. Ancak bu tedaviler çoğu zaman yetersiz kalmakta ve uzun süreli kullanımda yan etki riski taşımaktadır . Bu nedenle, özellikle genetik alt tipi doğrulanmış hastalarda daha hedefe yönelik biyolojik ajanların kullanımı önem kazanmaktadır. Olgu sunumuHasta, doğuştan itibaren tüm vücutta yaygın eritemli ve pullu döküntüler şikayeti ile başvurdu. Anamnezinde benzer yakınmaları olan aile bireyleri olduğu öğrenildi. Daha önce çok sayıda topikal tedavi (kortikosteroidler, salisilik asit içeren preparatlar, üreli kremler) kullanmış ancak yanıt alınamamış. Yaklaşık 10 yıl süreyle oral asitretin (0.5–0.75 mg/kg/gün) kullanmış, ancak sadece kısmi klinik yanıt alınabilmiş ve gebelik planı nedeniyle tedavi sonlandırılmış. Fizik muayenesinde yaygın eritemli, hiperkeratotik, foliküler papüller ve plaklar izlenmiştir. Palmo-plantar keratoderma belirgin olup, tırnaklarda distrofik değişiklikler saptanmıştır. Genetik analizde CARD14 mutasyonu pozitif bulunmuş ve hastada Tip 6 PRP tanısı doğrulanmıştır. Histopatoloji, epidermal akantoz, fokal parakeratoz ve ortokeratoz ile karakterize psoriaziform dermatiti desteklemektedir . Methotreksat teratojen olduğu için kullanılamamış; bu nedenle gebelik planlayan hastaya Ixekizumab başlanmıştır. Tedavi şeması: 160 mg yükleme dozu ardından 80 mg her 2 haftada bir ve 12. haftadan sonra aylık idame dozu şeklinde uygulanmıştır. İlk dozdan itibaren belirgin klinik düzelme gözlenmiş, hastanın lezyonlarında 2 hafta içinde %70 oranında gerileme saptanmıştır.TartışmaPRP'nin özellikle Tip 6 formu nadir görülür ve genetik mutasyonların hastalığın patofizyolojisine katkısı nedeniyle tedavi daha kompleks hale gelir. CARD14 mutasyonları, NF-kB yolaklarının aşırı aktivasyonuna neden olarak inflamatuvar yanıta aracılık eder. Bu nedenle, klasik antienflamatuvar tedaviler sıklıkla yetersiz kalır. Retinoidler , hiperkeratozun azaltılması açısından etkili olabilir; ancak uzun süreli kullanımı hepatotoksisite, hiperlipidemi ve teratojenite gibi yan etkiler nedeniyle sınırlıdır. Methotreksat gibi immünsüpresanlar, sistemik inflamasyonu baskılayabilir fakat gebelikte kesin kontrendikedir. Bu hasta özelinde gebelik planı olması nedeniyle metotreksat dışlanmıştır. Son yıllarda, özellikle psoriazis tedavisinde etkinliği kanıtlanmış IL-17A inhibitörlerinin PRP tedavisinde de etkili olabileceğine dair yayınlar mevcuttur .

Ixekizumab , IL-17A'ya karşı yüksek afiniteyle bağlanarak keratinosit aktivasyonu ve inflamasyonu baskılar. Hastamızda da ilk doz sonrası erken yanıt alınması, bu biyolojik ajanın PRP'nin genetik alt tiplerinde etkili olabileceğini göstermektedir. Literatürde genetik olarak doğrulanmış PRP olgularında biyolojik ajan kullanımına dair vaka sayısı azdır, bu da bizim olgumuzu değerli kılmaktadır.SonuçGenetik olarak doğrulanmış Tip 6 PRP olgularında, özellikle klasik tedavilere dirençli ve gebelik planlayan hastalarda Ixekizumab gibi IL-17A inhibitörleri etkili ve güvenli bir alternatif sunabilir. Bu tedavi yaklaşımı, hem hızlı yanıt sağlaması hem de ciddi yan etki riski taşımaması açısından önemli avantajlar barındırmaktadır. Ancak, bu konuda daha fazla olgu sunumu ve klinik çalışmaya ihtiyaç vardır. Biyolojik tedavilerin PRP'nin genetik formlarındaki etkinliği, uzun vadede daha geniş hasta serileri ile desteklenmelidir.

Şekil 1. Tedavi öncesi görseller

Aşağıda hastanın Ixekizumab tedavisi öncesi yaygın eritemli ve hiperkeratotik plakları görülmektedir.

Şekil 1. Tedavi öncesi görseller

Aşağıda hastanın Ixekizumab tedavisi öncesi yaygın eritemli ve hiperkeratotik plakları görülmektedir

Şekil 2. Tedavi sonrası görseller (Ixekizumab 2. hafta).

İlk dozdan iki hafta sonra hastanın lezyonlarında belirgin gerileme gözlenmiştir.

Şekil 2. Tedavi sonrası görseller (Ixekizumab 2. hafta)

İlk dozdan iki hafta sonra hastanın lezyonlarında belirgin gerileme gözlenmiştir

Anahtar Kelimeler: Pitriyazis rubra pilaris, CARD 14, İxekizumab, palmaplantar keratoderma, papüloskuamöz döküntü

PS-2

NADİR GÖRÜLEN BİR ANJİOÖDEM OLGUSU

Tuğba Atak[1]

[1]Kırıkkale Üniversitesi Tıp Fakültesi Hastanesi Dermatoloji Anabilim Dalı, Kırıkkale

Giriş: Ürtiker olmadan gelişen anjioödem olgularında herediter anjioödemi akılda bulundurarak müdahale etmek yaşamsal öneme sahiptir. Adrenaline cevap vermeyen bir anjiödemin tetkik ve tedavinin kısıtlı olduğu bir merkezde, tanı-tedavi yaklaşımı ele alınarak sizlere takdim edilmiştir.

Olgu: 23 yaşında kadın hasta dudaklarında ve her iki göz kapaklarında şişlik nedeniyle acil servise başvurmuştu. Vitalleri normal olan hastaya antihistaminik, metilprednisolon tedavisi uygulanmış ancak hiçbir yanıt alınamamış ve dermatolojiye konsülte edilmişti. Hastanın dermatolojik muayenesinde her iki dudak ve göz kapağı ödemi, hafif uvula ödemi vardı. Vücudunda herhangi bir döküntü yoktu. Oksijen satürasyonu 2lt/O2 altındayken 97-98'di. Diğer vitalleri normaldi. İlaç kullanım öyküsü, gıda, böcek ısırması ile tetiklenme ve aile öyküsü yoktu. Ateş, titreme, dispne, dizüri, hematüri, artralji, karın ağrısı eşlik etmemekteydi. Eski dosyalarından karın ağrısı, konstipasyon nedeniyle genel cerrahiye birkaç kez başvurusu olduğu ve bir kez akut apandisitten şüphe edildiği görüldü. Daha önceden de anjioödem geçirdiği ve 2-3 ayda ödemin gerilediği öğrenildi. Hastaya 0,5 mg adrenalin IM yapıldı ve 2 kez tekrarlandı, ancak ödeminde gerileme olmadı. Kompleman testinin yapılamadığı ve C1 esteraz inhibitör tedavisinin olmadığı bir merkezde, hasta yoğun bakımda takip edilerek herediter anjioödem ihtimali nedeniyle IV infüzyon şeklinde üç saat arayla iki kez taze donmuş plazma verildi. Bu sırada adrenalin ihtiyacı olmadı. Hastanın uvula ödemi tamamen, dudak ve göz kapağı ödemi kısmen geriledi. İlk müdahalesi yapılan hasta, ileri tetkik ve tedavi amacıyla sevk edildi.

Tartışma ve sonuç: Herediter anjioödem (HAÖ) nadir görülen deri, gastrointestinal sistem, solunum yolunda ödemle seyreden bir hastalıktır. C1 esteraz inhibitörü eksikliği/fonksiyonunda azalma, C4 eksikliği ile birlikte görülebilir. Kortikosteroid, adrenalin, antihistaminiklere yanıt vermez. Semptomlar travma, enfeksiyon, stresle artabilir. HAÖ; C1 inhibitör (serpin C1 INH) eksikliği olan HAÖ (Tip I ~%85), C1 inhibitör normal ama fonksiyonu azalmış olan HAÖ (Tip II ~%15) ve normal C1 inhibitör ile karakterize edilen HAÖ (Tip III, nadir) şeklinde üçe ayrılabilir. Akut tedavide C1 inhibitörü, taze donmuş plazma, ekalantid, ikatibant kullanılırken uzun dönem profilakside androjenler, antifibrinolitik ajanlar, plazma kallikrein inhibitörü (lanadelumab), C1 inhibitör konsantresi önerilmektedir.

Anahtar Kelimeler: herediter anjioödem, adrenalin, taze donmuş plazma

PS-3
DİKLOFENAK ENJEKSİYONUNA BAĞLI GELİŞEN SWEET SENDROMU

Zeki Taşdemir[1]

[1]Kırklareli Eğitim ve Araştırma Hastanesi, Kırklareli

Özet: Sweet sendromu (akut febril nötrofilik dermatoz), ilk kez 1964 yılında Robert D. Sweet tarafından tanımlanmış, ateş, lökositoz ve karakteristik ağrılı, eritemli plaklarla seyreden nadir bir dermatozdur. Genellikle maligniteler, otoimmün hastalıklar ya da ilaçlarla ilişkilidir. Bu sunumda, intramüsküler diklofenak enjeksiyonunu takiben gelişen, nadir görülen bir ilaç kaynaklı Sweet sendromu vakası sunulmaktadır.30 yaşında evli kadın hasta, sağ diz eklem travmasına bağlı olarak derin intramüsküler diklofenak enjeksiyonu aldıktan 8–10 saat sonra yüksek ateş, yaygın halsizlik, artralji ve gövde ile ekstremitelerinde ağrılı, eritemli plaklar gelişmesi üzerine kliniğimize başvurdu (resim 1). Hasta hastaneye ilaç reaksiyonu ön tanısıyla yatırıldı.Öyküsünde benzer yakınmalar, ilaç alerjisi, enfeksiyon (İdrar yolu enfeksiyonu, ishal), diyabet, hipertansiyon ya da tüberküloz bulunmamaktaydı. Daha önce diklofenak kullanımı öyküsü yoktu. Fizik muayenede, sırt ve ekstremitelerde psödovezikülasyon gösteren, palpasyonla hassas, çok sayıda eritemli plak izlendi (resim 2). Lenfadenopati ve hepatosplenomegali saptanmadı.Laboratuvar incelemelerinde nötrofil oranı %85, CRP ve ESR yüksek, ancak romatoid faktör negatifti. Kan şekeri, idrar, hemokültür ve diz grafisi normaldi. Sağ alt ekstremiteden alınan 4 mm punch biyopside epidermiste hafif spongiyozis ve rete çıkıntılarında yassılaşma, subepidermal alanda ödem ve nötrofillerden zengin diffüz inflamatuvar infiltrasyon, yer yer nötrofilik lökositle yıkım (lökositleklazi) izlendi (resim 3). Vaskülit saptanmadı (resim 4). Bu bulgular eşliğinde ilaç kaynaklı Sweet sendromu tanısı konuldu. Oral metilprednizolon 32 mg/gün başlandı ve 14 günün ardından doz azaltılarak 2 hafta içinde kesildi. Lezyonlar 4 hafta içinde tamamen geriledi. Hasta 4 ay süreyle takip edildi, nüks gözlenmedi. Etik nedenlerle diklofenak ile yeniden karşılaştırma (rechallenge) yapılmadı.TartışmaSweet sendromu; trimetoprim-sülfametoksazol, minosiklin, all-trans retinoik asit ve G-CSF gibi çeşitli ilaçlara bağlı olarak nadiren gelişebilir. Diklofenak ile ilişkili yalnızca birkaç vaka bildirilmiş olup, oral kullanım sonrası güneş maruziyeti ile tetiklenmiştir. Bu vaka, intramüsküler diklofenak uygulamasına bağlı ilk Sweet sendromu olgularından biridir. Walker ve Cohen'in 1996'da tanımladığı ilaç kaynaklı Sweet sendromu tanı kriterleri bu olguda etik nedenlerle tekrar ilaç verilmemesi dışında tümüyle karşılanmıştır.

resim 1

Dizde sweet sendromuna bağlı eritemli ödemli plak

resim 2

Sweet sendromu lezyonlarında izlenen tipik yalancı vezikül görünümü

resim 3

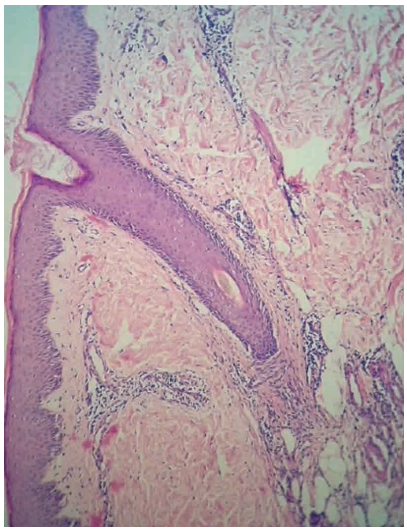

Histopatolojide (H&E, ×10) belirgin subepidermal ödem ile birlikte yoğun nötrofilik infiltrasyon görülmektedir

resim 4

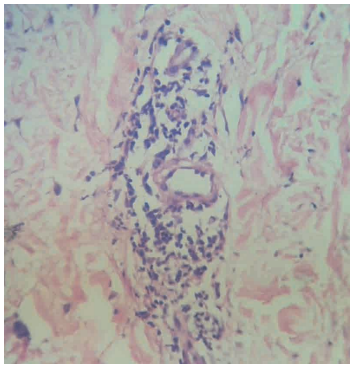

Histopatolojide (H&E, ×40) vaskülit olmaksızın yoğun nötrofilik infiltrasyon ve lökositoklazi görülmektedir

Anahtar Kelimeler: Sweet sendromu, Diklofenak, İlaç reaksiyonu

PS-4

MERKEL HÜCRELİ KARSİNOM KLİNİĞİ İLE PREZENTE OLAN NADİR LOKALİZASYONLU 20 YIL SONRA NÜKS DFSP OLGUSU

Ekin Tosyalı[1], Sidar İlik[1], Şaduman Balaban Adım[2], Emel Bülbül Başkan[1], Serkan Yazici[1]

[1]Bursa Uludağ Üniversitesi Tıp Fakültesi, Deri ve Zührevi Hastalıkları Anabilim Dalı, Bursa
[2]Bursa Uludağ Üniversitesi Tıp Fakültesi, Tıbbi Patoloji Anabilim Dalı, Bursa

Özet: Giriş – AmaçDermatofibrosarkoma protuberans (DFSP), nadir görülen, lokal agresif seyirli yumuşak doku sarkomudur. Metastaz oranı düşük olmakla birlikte yüksek nüks potansiyeli taşır. Standart tedavi sıklıkla geniş cerrahi eksizyon ve lüzum halinde radyoterapidir ve uzun dönem takip rekürrenslerin erken tanısı ve yönetimi açısından önemlidir. Merkel hücreli karsinom ise nadir, agresif, hızlı büyüyen nöroendokrin bir tümördür ve sıklıkla yüzde lokalizedir. Burada, nadir lokalizasyonda, 20 yıl sonra nüks eden ve klinik olarak Merkel hücreli karsinomu(MHK) taklit eden bir DFSP olgusu sunulmaktadır.Olgu74 yaşında açık deri renkli CD19 eksikliği nedeniyle üç haftada bir IVIG alan kadın hasta, tarafımıza yönlendirildi. Öyküsünde, 2005 yılında sağ mandibula yanında ve sol mandibula korpusunda lezyonların eksize edildiği, patoloji raporlarında dermatofibrosarkoma protuberans tanısının yer aldığı öğrenildi. Hasta düzenli takip edilmemiş ve yaklaşık 19 yıl boyunca herhangi bir şikâyeti olmamış. Fizik muayenede sağ nazolabial bölgede son altı ay içerisinde hızla büyüyen(2x2cm -- > 6x6cm), yüzeyinde belirgin damarların izlendiği, yaklaşık 6×6 cm boyutunda tümöral lezyon saptandı. Yaşlı, açık deri renkli, immunsupresif hastanın UV maruziyetinin olduğu yüz bölgesindeki asemptomatik ve hızlı büyüyen (AEIOU), ayırıcı tanısında MHK düşünülen lezyonunun patololojik ve immunhistokimyasal incelemesi DFSP ile uyumlu sonuçlandı. Hasta tedavi planlaması amacıyla onkoloji ve plastik cerrahiye yönlendirildi.Tartışma – SonuçDFSP, yüksek nüks oranlarıyla bilinen nadir bir tümördür. Literatürde nüks oranları %20–50 arasında ve en sık ilk üç yıl içinde bildirilmiştir. Ali ve ark. (2023) yaşam boyu takip gerektiğini belirtmiştir. DFSP sıklıkla(%42) gövdede görülebilmekle beraber yüz lokalizasyonunda %13 oranında görülebileceği bildirilmiştir.Merkel hücreli karsinom agresif seyirli olup DFSP ile benzer klinik görünümler gösterebilir ve sıklıkla(%43) yüz ve boyun bölgesinde görülür.Literatürde de tekrarlayan DFSP rekürrensleri olan bir olguda gelişen MHK bildirilmiştir;hasta bizim olgumuzla benzer şekilde 74 yaşındaydı ve rekürrensleri UV maruziyeti olan bölgelerdeydi.Bu olguda da DFSP'nin 20 yıl sonra,nadir bir lokalizasyonda nüks etmesi ve hastanın AEIOU akronimini sağlaması nedeniyle MHK kliniği gibi prezente olması ve bu nedenle ayırcı tanıda dikkatli olunması gerektiği vurgulanmak istenmiştir.KaynakçaAdem, D., Yazici, S., Ozsen, M., Cetintas, S. K., Yalcinkaya, U., Şahin, A. B., Tanrıverdi, O., Orhan, S. O., Ocak, B., Cubukcu, E., Kahveci, R., & Evrensel, T. (2021). The Ki-67 proliferation index predicts recurrence-free survival in patients with dermatofibrosarcoma protuberans. Bosnian journal of basic medical sciences, 21(2), 174–178. https://doi.org/10.17305/bjbms.2020.5088Yazici, S., Irmak Yazici, E., Balaban Adim, S., Bulbul Baskan, E., Aydoğan, K., & Saricaoğlu, H. (2019). A Report of 13 Cases of Merkel Cell Carcinoma: Single-Center Experience and Review of the Literature. Annals of dermatology, 31(3), 272–278. https://doi.org/10.5021/ad.2019.31.3.272Tilkorn, D. J., Lehnhardt, M., Hauser, J., Daigler, A., Homann, H., Steinau, H., & Kuhnen, C. (2009). Merkel cell carcinoma metastasis and dermatofibrosarcoma protuberans presenting as a collision tumour: a case report and review of the literature. Journal of medical case reports, 3, 7493. https://doi.org/10.4076/1752-1947-3-7493Ahmad, I., Mir, M. A., Bariar, L. M., & Afroz, N. (2016). Recurrent Dermatofibrosarcoma Protuberance and its Management with Radical Excision and Interval Skin Grafting: A Case Report. World journal of plastic surgery, 5(1), 67–71.Jozwik, M., Bednarczuk, K., & Osierda, Z. (2024). Dermatofibrosarcoma Protuberans: An Updated Review of the Literature. Cancers, 16(18), 3124. https://doi.org/10.3390/cancers16183124

Sağ nazolabial sulkusta 6x6 cm boyutlarında üzerinde dallanan damarların görüldüğü tümöral lezyon

Anahtar Kelimeler: Dermatofibrosarkoma Protuberans, Merkel Hücreli Karsinom, Malignite

PS-5

DERİ METASTAZI SAPTANAN AKCİĞER KANSERİ OLGUSU

Hacer Keleş[1], Mustafa Bakırtaş[2]

[1]Samsun Üniversitesi Tıp Fakültesi Samsun Eğitim ve Araştırma Hastanesi, Dermatoloji Anabilim Dalı, Samsun
[2]Samsun Eğitim ve Araştırma Hastanesi, Patoloji Laboratuvarı, Samsun

Özet: Akciğer kanseri erkeklerde prostat kanserinden, kadınlarda meme kanserinden sonra en sık görülen kanserdir. Mortalite nedenleri içinde her iki cinsiyette ilk sıralarda yer alır. Akciğer kanseri tüm organlara metastaz yapabilmektedir. Tanı konulduğunda küçük hücreli akciğer kanserlerinin % 60'ı, küçük hücreli dışı akciğer kanserlerinin ise % 30-40'ı evre IV metastatik tümör evresindedir. En sık hiler nodlar, kontralateral akciğer, karaciğer, sürrenaller, kemik ve beyin olmak üzere tüm organlara metastaz yapabilir. İnternal malignitelerin deri metastazları %1.4-6.7 oranı ile nadir görülür. Kutanöz metastaz, akciğer kanseri olgularının yaklaşık %0,2-3,1 kadarında gelişebilmektedir. Akciğer kanserinin tüm histolojik tipleri cilde metastaz yapabilir. Akciğer kanseri cilde sıklıkla hematojen yolla metastaz yapmaktadır ve kutanöz metastazın en sık görüldüğü yerler skalp, baş, boyun, göğüs bölgesi olmakla birlikte karın duvarı, sırt, ekstremitelerde de görülebilir. Baş boyun yerleşimi erkeklerde daha sıktır. Klinik olarak deri metastazları nodüler, inflamatuar ve sklerodermoid tip olmak üzere üç tiptir. En sık görülen nodüler tip genellikle multipl olur ve hematojen metastaz sonucu oluşur. Akciğer kanserlerinde deri metastazı, ileri evre hastalıkta, dolayısıyla da çoğunlukla diğer organ metastazlarıyla birlikte ortaya çıkar, bu nedenle deri metastazı varlığı prognozu olumsuz etkiler ve sağkalım süresini kısaltır. Deri metastazı bulunan akciğer kanserlerinde sağkalım süresi 4-6 ay olarak bildirilmektedir. Tedavi için, tek lezyonda cerrahi eksizyon düşünülmekle birlikte, multipl lezyonlarda etkisizdir. Kutanöz metastazla ilgili diğer kötü prognostik faktörler ise primer küçük hücreli akciğer kanseri olması, multipl metastatik kutanöz lezyonlar veya diğer uzak metastazların gelişmesidir. Hasta tarafımıza başvurduğunda yüzünde sağ yanak altında infiltre eritemli yaklaşık 1.5 cm çapında nodül mevcuttu. Hastanın lezyonundan punch biyopsi alındı, sonuç yapılan immünhistokimyasal çalışmada tümör hücreleri TTF1 ve Pan-ck ile pozitif boyanma göstermiştir ancak s100, Vimentin, sma, kromogranin, napsin a, CD56, CD68, Vimentin, P63 ile ise negatif boyanma göstermiştir olarak raporlandı. Tümör hücreleri TTF1 pozitif boyandığı için akciğer kanserinin deri metastazı olarak değerlendirilmiştir olarak raporlandı. Tarafımıza konsülte edildiğinde hastaya onkololoji bölümü tarafından yaklaşık 3 ay önce metastatik akciğer kanseri tanısı konulmuştu ve KT tedavisi almaktaydı. Hastanın yapılan toraks, tüm batın ve pelvis BT' lerinde paraaortik ve sağda paratrakeal alanda patolojik LAP'lar, sağ akciğer alt lobda 8.5 cm çapında kostal plevral yüzlere ve mediastene uzanım gösteren lober arter bronş ve venleri saran kitle lezyonu, sol akciğerde 1. kotu destrükte eden 37 mm çapında nodüler lezyon, sağ alt pulmoner venden sol atriuma uzanan emboli sağda hiler bölgede ve alt lobda bronko vasküler yapılar çevresinde solid lezyon, retroperitoneal alanda ve batın içi kistik patolojik multipıl lenf nodu, sol rektus kasında metastaz ile uyumlu 4 cm çaplı nodül, sol sürrenal glandda yaklaşık 4 cm çapında kitle lezyonu, sol alt kadranda ileal ans içerisinde 3 cm çapında kitle lezyonu saptanmıştı. Derin anemi ve melena şikayeti olan hastanın yapılan endoskopisinde mide antrumunda saptanan ülserlerden alınan biyopsi sonucu malign tümoral infiltasyon olarak raporlanmıştı. Takiplerinde şiddetli karın ağrısı gelişen hasta genel cerrahi bölümü tarafından değerlendirilmiş ve batın BT' sinde ince bağırsak metastazına bağlı invajinasyon ve perforasyon saptanarak akut batın nedeniyle acil ameliyata alınmıştı. Segmental jejunum rezeksiyon materyalinin histopatolojik inceleme sonucu malign tümoral oluşum olarak raporlanmıştı. Ameliyat sonrası GIS kanaması devam eden hastaya hasta yakınlarının onamıyla palyatif tedavi kararı alınmıştı. Hasta akciğer kanseri tanısı konulmasından yaklaşık 4 ay sonra kaybedilmiştir.

Yüzde infiltre eritemli yaklaşık 1,5 cm çapında nodül

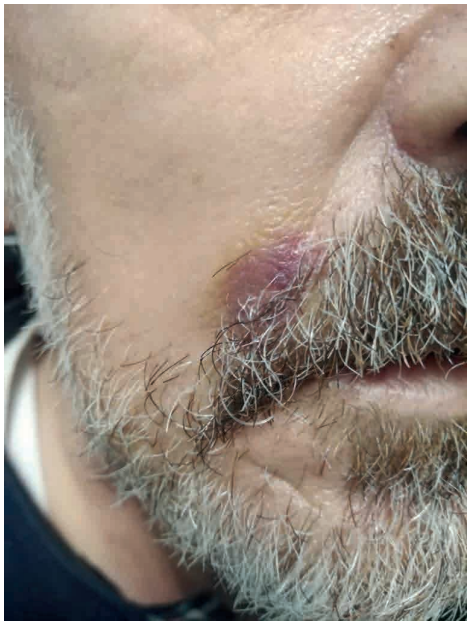

Tümöral yapının dermiste deri ekleri çevresinde solid olarak infiltre olduğu gözlenmekte. X200 büyütme H&E boyası

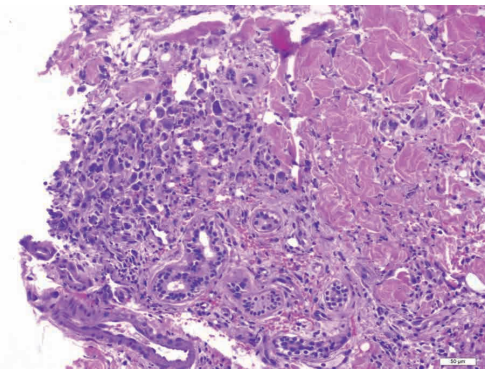

Tümör hücrelerinin akciğer kökenli olduğu immünohistokimyasal olarak TTF1 pozitifliği ile desteklendi. X200 büyütme TTF1 boyası

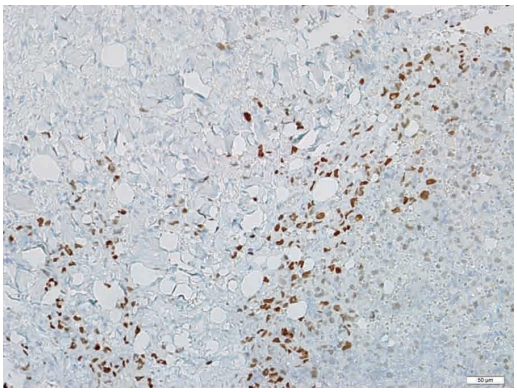

Anahtar Kelimeler: akciğer kanseri, deri metastazı

PS-6

SAÇ YOĞUNLAŞTIRICI FİBER MARUZİYETİYLE İLİŞKİLİ KUTANÖZ LENFOİD HİPERPLAZİ

Lütfi Işık[1], Nesibe Eda Arslan[1], Simge Ünal Işık[1], Aslı Uçar Unlu[2]

[1]Uşak Üniversitesi Eğitim ve Araştırma Hastanesi, Deri ve Zührevi Hastalıklar Anabilim Dalı, Uşak
[2]Uşak Üniversitesi Eğitim ve Araştırma Hastanesi, Patoloji Anabilim Dalı, Uşak

Özet: Giriş; Kutanöz lenfoid hiperplazi (KLH; psödolenfoma), deride poliklonal B ve/veya T lenfositlerden oluşan reaktif bir proliferasyon olup klinik ve histopatolojik olarak primer kutanöz lenfomaları taklit edebilir. Çoğu olguda tetikleyici; kozmetik/topikal ajanlar, ilaçlar, tatuaj, enfastasyonlar, böcek ısırıkları, travma veya yabancı antijenlere maruziyet gibi çevresel faktörlerdir (1). Burada uzun süreli saç fiberi kullanımının vertekste mikst B/T hücreli KLH ile ilişkili olabileceğini düşündüren bir vaka sunuyoruz. Olgu Sunumu; 34 yaş erkek hasta saçlı derisinde 6 yıl önce başlayan son 3 aydır giderek büyüme gösteren asemptomatik kırmızı kabarıklık şikayeti ile başvurdu. Herhangi bir konstitüsyonel semptomu yoktu. Tıbbi geçmişi ve aile öyküsünde özellik bulunmamaktaydı. Hasta yaklaşık 6 yıldır erkek tipi saç dökülmesi için saçlı deride yoğunlukla verteks bölgesine olmak üzere düzenli olarak "saç yoğunlaştırıcı fiber" (saç toppiği) kullanmaktaydı. Dermatolojik muayenesinde vertekste, 1×1.5 cm boyutunda, sınırları düzenli, eritemli ve infiltre soliter nodül izlendi (Şekil 1). Dermoskopik incelemede lezyon üzerini tamamen kaplayacak şekilde yoğun arborizan damar yapıları ile lezyon etrafında lineer kısa siyah fiber yapıları gözlendi (Şekil 2). Sistemik muayenesinde lenfadenopati ve ek sistemik bulgu saptanmadı. Lezyondan psödolenfoma ve kutanöz lenfoma ön tanılarıyla 3 mm punch biyopsi yapıldı. Histopatolojide yüzeyel-derin dermise uzanan nodüler lenfoid hiperplazi; immünohistokimyada CD2, CD3, CD4, CD5, CD8, CD20 ve CD30 pozitif hücrelerin yer aldığı mikst (T-/B-hücre) infiltrasyon izlendi. Ki-67 reaktif paterne uyumlu şekilde lenfoid popülasyonda düşük, germinal merkezlerde yüksek aktivite gösterdi (Şekil 3). Germinal merkezlerde Bcl-6 (+) ve Bcl-2 (−), manto zonunda Bcl-2 (+) idi; ALK-1 (−) saptandı. Lambda/kappa kısıtlılığı yoktu. Bulgular "Kutanöz Lenfoid Hiperplazi; mixed B/T cell type" ile uyumlu raporlandı. Hastanın bilinen ilaç ve/veya saç boyası kullanımı, tatuaj, etkilenen bölgeye travma, yaralanma ve böcek ısırığı öyküsü yoktu. Borrelia IgG ve IgM hastanemizde bulunmadığı için bakılamadı, ancak hastanın Borrelia enfeksiyonu düşündürecek ek öyküsü ve bulgusu da yoktu. Hastada tetikleyici olarak kronik kozmetik maruziyet (saç fiberleri) düşünüldü. Hastanın kullandığı saç yoğunlaştırıcı fiber ürünü kesildi. İlk seans intralezyonel kortikosteroid (İLKS) tedavisi sonrası lezyon büyük oranda gerileme gözlendi (Şekil 4). Tartışma; Bu olgu; vertekste soliter nodül, dermoskopide belirgin damarlanma ve mikst B/T hücreli reaktif paternle seyreden bir KLH örneğidir. Ayırıcı tanıda immünohistokimyasal patern ve poliklonalite vurgusu kritik önemdedir. İmmünohistokimyada germinal merkez Bcl-2 negatifliği ve Bcl-6 pozitifliği, Ki-67'nin germinal merkezlerde yüksek oluşu ve Lambda/kappa kısıtlılığının olmaması reaktif poliklonaliteyi destekler; CD30+ immünoblastların eşlik etmesi reaktif bağlamda görülebilir ve ayırıcı tanıda primer CD30+ kutanöz T-hücreli lenfoproliferatif hastalıklar ile klinik-patolojik korelasyon gerekir (2,3). Tetikleyici açıdan, saçlı deride KLH için çeşitli dış etkenler (örn. Saç boyaları / Parafenilendiamin, demodex, yabancı maddeler) rapor edilmiştir. Saç boyasına bağlı KLH olgularında tetikleyicinin kesilmesi ve topikal steroidlerle remisyon bildirilmiştir; yine saç kozmetiği/renklendirici ajanlara bağlı yabancı cisim reaksiyonları tanımlanmıştır (4). Bizim hastamızda yıllara yayılan "saç yoğunlaştırıcı fiber" maruziyeti benzer bir antijenik uyarım hipotezini güçlendirmektedir; literatürde spesifik olarak saç fiberlerine bağlı KLH yayında net vaka bulgusu bulunmamakla birlikte, kozmetik kaynaklı KLH örnekleri bu ilişkiyi akla yatkın kılmaktadır.

Dermoskopi; pseudolenfomalarda lineer/arborizan damarlar, foliküler kırmızı noktalar ve sarımsı odaklar gibi bulgularla tanıyı destekleyebilir, ancak spesifik değildir ve mutlaka histopatoloji ve immünohistokimya ile doğrulanmalıdır (5,6). Bizim olgumuzdaki yoğun damar yapıları, literatürde tanımlanan vasküler örüntülerle uyumludur. Tedavi ve prognoz açısından; sistematik derlemeler tetikleyicinin kesilmesi ve topikal, intralezyoner kortikosteroid gibi konservatif yaklaşımların birçok olguda etkili olduğunu; nükslerde fototerapi, cerrahi eksizyon veya sistemik tedavilerin gündeme gelebileceğini bildirmektedir (7). Bizim olgumuzda da hastanın kullandığı ürün kesildikten sonra ilk İLKS seansıyla tama yakın regresyon, reaktif biyoloji ile uyumludur. Bununla birlikte, nadiren de olsa pseudolenfomaların zaman içinde gerçek lenfomaya ilerleyebileceğine dair bildirimler olduğundan klinik ve dermoskopik takip önerilir (8). Uzun süreli saç fiberi kullanımının vertekste mikst B/T hücreli KLH ile ilişkili olabileceğini düşündüren bir vaka sunuyoruz. Kozmetik kaynaklı antijenik uyarım spektrumuna saç fiberlerinin de eklenebileceğini gündeme getiriyor; dermoskopide belirgin vaskülaritenin KLH'de görülebileceğini ve İLKS'nin etkili olabileceğini vurguluyoruz. İleriye dönük olarak; benzer maruziyet öyküsü olan olgularda tetikleyicinin kesilmesi, düşük invazyonlu tedaviler ve düzenli izlem akılcı görünmektedir. Kaynaklar; 1.Bergman R. Pseudolymphoma and cutaneous lymphoma: Facts and controversies. Clin Dermatol. 2010;28(5):568–74. 2.Choi ME, Lee KH, Lim DJ, et al. Clinical and Histopathological Characteristics of Cutaneous Lymphoid Hyperplasia: A Comparative Study According to Causative Factors. Journal of Clinical Medicine. 2020;9(4):1217. 3.Terada T. Cutaneous pseudolymphoma: a case report with an immunohistochemical study. Int J Clin Exp Pathol. 2013;6(5):972. 4.Sequeira FF, Jayaseelan E, Stephen J. Paraphenylenediamine-induced Cutaneous Pseudolymphoma. Indian J Dermatol. 2014;59(4):424. 5.Behera B, Kumari R, Thappa DM, Toi PC. Clinical and dermoscopic features of a case of idiopathic t-cell pseudolymphoma. Indian Dermatol Online J. 2021;12(4):583–6. 6.Fujimura T, Hidaka T, Hashimoto A, Aiba S. Dermoscopy Findings of Pseudolymphomatous Folliculitis. Case Rep Dermatol. 2012;4(2):157. 7.Miguel D, Peckruhn M, Elsner P. Treatment of cutaneous pseudolymphoma: A systematic review. Acta Derm Venereol. 2018;98(3):310–7. 8.Balighi K, kasir martin, vahedi maryam, Ghanadan A, Tootoonchi N. Progression of Pseudolymphoma to true Cutaneous lymphoma, possible role of Platelet-rich plasma (PRP), a case report. Authorea . 2021;

Şekil 1

Verteks orta hatta 1x1.5 cm boyutunda eritemli, infilter soliter nodül; lezyonun sağ lateralinde saç yoğunlaştırıcı fiber ürününe ait kalıntılar görülmekte

Şekil 2

Dermoskopide yoğun bir şekilde gözlenen arborizan damar yapıları.

Şekil 3

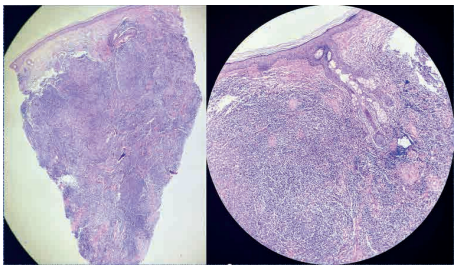

Yüzeysel ve derin dermiste nodül formasyonları oluşturan lenfosit infiltratları, bazı alanlarda perivasküler ve periadneksiyal tutulum (H&E, 40X ve 100X)

Şekil 4

Tek seans lLKS tedavisi sonrası lezyonda büyük oranda gerileme

Anahtar Kelimeler: Psödolenfoma, Yabancı antijen, saç fiberi

PS-7

TRICHOPHYTON INDOTINEAE'YA BAĞLI DİRENÇLİ TINEA CORPORIS: OLGU SUNUMU

Özge Kaya[1], Alper Akçalı[2], Selda Işık Mermutlu[1], Zeynep Keskinkaya[1], Çiğdem Tanrıkulu[1]

[1]Çanakkale Onsekiz Mart Üniversitesi, Deri ve Zührevi Hastalıklar, Çanakkale
[2]Çanakkale Onsekiz Mart Üniversitesi, Tıbbi Mikrobiyoloji, Çanakkale

Özet: Trichophyton (T.) indotineae (ayrıca T. mentagrophytes ITS genotipi VIII olarak da adlandırılır) 2020 yılında Hindistan'da yeni bir dermatofit türü olarak tanımlanmakla birlikte artık dünya çapında bildirilmekte ve inatçı tinea corporis ve cruris olarak kendini gösteren büyüyen bir sorun teşkil etmektedir. Son yıllarda, T. indotineae dahil olmak üzere standart antifungal tedavilere dirençli mikotik suşlarda belirgin bir artış olmuştur. Bu olguda topikal antifungal tedaviye ve standart dozda sistemik oral antifungal tedaviye dirençli T. İndotineae lezyonlarının klinik özellikleri, tanı ve tedavi yaklaşımı anlatılmaktadır. 54 yaşında kadın hasta 1 yıldır olan sağ kolda kaşıntılı kızarık döküntü şikayeti ile başvurdu. Döküntünün 1 yıl önce sağ kolda küçük bir alanda başlayıp giderek genişlediği öğrenildi. Kontakt alerjen teması ve hayvan teması yoktu. Hastanın eşinde yakın zamanda geçirilmiş sifiliz öyküsü ve yurt dışına seyahat öyküsü mevcuttu. Dermatolojik muayenede sağ ön kol fleksör yüzde keskin sınırlı, kenarları infiltre, eritemli, skuamlı, sirsine plaklar izlendi. Mukozalar olağandı. Tüm vücut deri muayenesinde eşlik eden döküntü izlenmedi. Daha önce dış merkezde topikal naftifin, topikal triamsinolon asetonit+mikonazol nitrat kombinasyonu, topikal ketokenazol şampuan, ayrıca oral terbinafin ve itrakonazol kullanımı ile tedavi yanıtı alınamadığı öğrenildi. Özgeçmişinde kalp kapak hastalığı ve asetilsalisilik asit kullanımı mevcuttu, soygeçmişinde özellik yoktu. Eşinde sifiliz öyküsü olması nedeniyle bakılan cinsel yolla bulaşan hastalıklara yönelik tetkiklerinde patoloji saptanmadı. Hastada mevcut bulgularla ön planda tinea corporis düşünüldü. Lezyondan alınan kazıntı örneği Mikrobiyoloji laboratuvarına gönderildi. Mikrobiyoloji laboratuvarında kloramfenikol+siklohekzimid içeren SDA besiyerinde üreyen hif yapmış kolonileri, filamentöz fungi ön hazırlık reaktifi ile işlendikten sonra Autof MS 2600 MALDI-TOF (Autobio Diagnostics Co., LTD, Çin) sisteminde T. İndotineae olarak (Skor:9,3) tanımlandığı rapor edildi. Hastaya topikal sertakonazol nitrat ve topikal butenafin yanı sıra oral izokonazol 200 mg/gün tedavisi planlandı. T. indotineae standart antifungal tedavilere dirençli bir tür olmakla birlikte bulaş çoğunlukla kişiden kişiye temas veya ortak eşya kullanımı ile olmaktadır. Lezyonlar atipik olabilir. Eritematöz, skuamlı konsantrik halkalar, papüloskuamöz, püstüler ve tinea incognito benzeri dahil olmak üzere birden fazla morfoloji bildirilmiştir. Tanıda; potasyum hidroksit (KOH) ile inceleme, kültür bazlı testler, ITS genom dizilimi kullanılmaktadır. T. indotineae, skualen epoksidaz genindeki mutasyonlar nedeniyle genellikle terbinafine direnç gösterir. Sistemik azoller T. indotineae enfeksiyonları için birincil tedavi olarak tercih edilmekte olup oral itrakonazol tedavisinin daha yüksek dozda ve daha uzun süreli verilmesi nerilmektedir. Hastalarda 12 haftaya kadar uzatılmış tedavi gerekebilir ve kişiye özel bir yaklaşım önerilir. Standart tedavilere yanıtsız, atipik görünümdeki olgularda mutlaka T. indotineae enfeksiyonu açısından ileri tetkik yapılmalı ve topikal tedavi yanı sıra uygun dozda sistemik antifungal tedavi önerilmelidir.

Resim

BİLİMSEL SEKRETARYA

Prof. Dr. Selda Pelin Kartal

Ankara Etlik Şehir Hastanesi

E-posta: pelin@dr.com

ORGANİZASYON SEKRETARYASI

INVICTUS
TURİZM KONGRE ve ORGANİZASYON

19 Mayıs Mah. Halaskargazi Cad.
T. Cemal Sk. Cumhuriyet Apt. No:7 D:1
34360 Şişli / İstanbul
Tel: 0 212 230 78 68 - Faks: 0 212 234 78 68
ankyradermatoloji@invictuscongress.org